

МЕДИКАМЕНТОЗНО-ФИЗИОТЕРАПЕВТИЧЕСКОЕ ЛЕЧЕНИЕ ПРИ ПАТОЛОГИИ ШЕЙКИ МАТКИ ВОСПАЛИТЕЛЬНОГО ГЕНЕЗА У ЖЕНЩИН РЕПРОДУКТИВНОГО ВОЗРАСТА

Канд. мед. наук С. В. ТИМОФЕЕВА

ГУ «Украинский научно-исследовательский институт медицины транспорта», Одесса

Предложена схема медикаментозно-физиотерапевтического лечения воспалительных заболеваний шейки матки у женщин репродуктивного возраста. Эффективность проведенного лечения доказана результатами клинического, бактериологического, кольпоскопического методов.

Ключевые слова: дисбиоз влагалища, шейка матки, магнитолазер, экзо- и эндоцервицит, эрозия шейки матки.

Репродуктивный и трудоспособный возраст пациенток, имеющих патологию шейки матки (ШМ) и влагалища, подчеркивает социальное значение проблемы, не умаляя важности ее медицинских аспектов.

Среди патологий ШМ воспалительного генеза у пациенток репродуктивного возраста наиболее часто встречаются цервициты различной этиологии — у каждой третьей женщины [1, 2]. Известна и доказана общность происхождения воспаления слизистой оболочки влагалищной части ШМ (экзоцервицита) и слизистой оболочки канала ШМ (эндоцервицита) [3, 4]. Цервициты редко бывают изолированными состояниями, как правило, сочетаются с вульвитами, вагинитами, так как половые органы женщины (вульва, влагалище и ШМ) образуют единую экосистему [5, 6]. Доброкачественные фоновые процессы ШМ среди всех случаев обращения за гинекологической помощью составляют, по разным данным, от 36 до 80% [7, 8].

С современных позиций этиологическим фактором развития чаще всего являются не отдельные патогенные бактерии, а сложные микробные сообщества, нередко состоящие из представителей условно-патогенной и сапрофитной, аэробной и анаэробной микрофлоры [9, 10]. Согласно материалам работ, опубликованным в последние 5 лет, полимикробность приводит к потере специфичности микробных агентов [11]. В условиях эксперимента было показано, что анаэробно-аэробные сообщества более устойчивы к фагоцитозу и внутриклеточному уничтожению, так как они продуцируют более полный набор важнейших ростовых факторов [12]. Поэтому такие смешанные микробные ассоциации обладают синергическим потенциалом, что повышает их патогенную роль в развитии воспалительных процессов [13]. При этом сложном взаимодействии формируются новые микробиоценозы, в которых осуществляется селекция персистивных штаммов, следствием чего становится хронизация процесса [14].

Многочисленные научные данные и широкая клиническая практика свидетельствуют о важности

рациональной этиопатогенетической терапии в комплексном лечении патологии ШМ воспалительного генеза. Так, многие авторы сходятся во мнении, что первым этапом при комплексном лечении должна быть санация с целью ликвидации этиологического агента патологического состояния. В дальнейшем рекомендуется применять один или несколько методов лечения из арсенала разных методик: консервативная терапия, диатермокоагуляция, криодеструкция, радиохирургическое воздействие, фотодинамическая терапия [15, 16]. Наличие такого перечня свидетельствует, по мнению многих авторов, о недостаточной эффективности существующих методов лечения и отсутствии единственной оптимальной методики лечения патологии ШМ, которая бы отвечала современным требованиям [17, 18].

Особое значение приобретают физические факторы, которые непосредственно воздействуют на пораженные органы, отдельные образования и клетки. Применяют аппаратную физиотерапию (низкочастотный ультразвук, магнитотерапия), бальнеолечение (терапия грязями и ваннами). В случае необходимости стимуляции регенерации клеток после проведения лечения другими методами используют лазеротерапию (гелионеоновый лазер) [19, 20].

Большое количество предлагаемых схем лечения заболеваний ШМ демонстрирует отсутствие единого подхода в практической медицине в данном направлении и предполагает поиск новых, более эффективных схем комплексного консервативного воздействия на патологический очаг.

Цель исследования — изучить клинико-лабораторную эффективность предлагаемого комплексного медикаментозно-физиотерапевтического лечения при патологии ШМ воспалительного генеза.

Проанализирована эффективность лечения 90 пациенток в возрасте 18–45 лет (в среднем 33,0±3,8 года) с патологией ШМ воспалительного генеза (эндо- и экзоцервициты, эрозии ШМ, дисплазия плоского эпителия I ст.). Исследование

проводилось на базе клиники семейного врача «Медя» (г. Одесса).

Больные были разделены на две группы, рандомизированные по показателю возраста и анамнестическим данным.

Основная группа (ОГ), включающая 50 пациенток, получала в качестве местной терапии предложенную нами схему медико-физиотерапевтического лечения длительностью от 7 до 10 дн.

Контрольную группу (КГ) составили 40 пациенток, получавших стандартное при данной нозологии лечение (вагинальные свечи противовоспалительного и антибактериального действия, влагалитные спринцевания, препараты для нормализации флоры влагалитца).

Исследование соответствовало принципам надлежащей клинической практики, изложенным в Хельсинкской декларации (1989). Этическое разрешение на исследования было получено биоэтическим комитетом Одесского национального медицинского университета, все обследуемые дали письменное согласие на участие.

Во время опроса пациенток уточнялись время появления и продолжительность выделений из половых путей, их цвет, количество и запах, сопутствующие жалобы, а также детализировались особенности и эффективность предыдущего лечения.

У всех пациенток проводились исследование урогенитальных выделений (микроскопическое, цитоморфологическое, бактериологическое), а также кольпоскопия с помощью видеокольпоскопа МК-300. Патогенную флору выявляли методом полимеразно-цепной реакции. Микробиологические методы исследования включали определение в содержимом цервикального канала и влагалитца аэробов, факультативных анаэробов, облигатных анаэробов, дрожжеподобных грибов. Видовая идентификация условно-патогенных микроорганизмов проводилась по общепринятым методикам в соответствии с номенклатурой Берги (8-е изд.). У всех выделенных культур определяли чувствительность к 18 антибиотикам диско-диффузионным методом. Для оценки состояния микрофлоры влагалитца использовали оригинальную классификацию микроскопической характеристики биоценоза влагалитца [9].

Статистическая обработка результатов исследования выполнена с помощью тестового анализа категориальных данных, который определял частоту встречаемости каждого признака в абсолютных числах и их процентном выражении. Использовались методы описательной статистики (выборочное среднее, стандартное квадратичное отклонение) и непараметрические критерии сравнения выборок, рассчитанных с помощью программы Statistica.

Исходя из актуальности темы и цели работы проведено изучение эффективности предложенного лечения патологии ШМ в сравнении с общепринятыми способами.

Разработанное нами комплексное медикаментозно-физиотерапевтическое лечение проводилось

у пациенток ОГ на 5–7-й день менструального цикла (в первой фазе).

Данная схема предполагала последовательное применение следующих медикаментозно-физиотерапевтических способов:

с целью воздействия на анаэробную флору — влагалитная ванночка с 3%-ной перекисью водорода (на процедуру — 30 мл, время экспозиции — до 1 мин);

с антисептической целью — обработка слизистой влагалитца ватным тампоном с раствором цитеала (состав на 100 мл раствора — гексамидина диизетионата — 0,1 г, хлоргексидина биглюконата — 0,1 г, хлоркрезола — 0,3 г) в разведении физиологическим раствором в соотношении 1:10;

для местного воздействия на патологический очаг — вводится ватный тампон в цервикальный канал на глубину 0,5–1,0 см, смоченный раствором октисепта (состав на 100 мл раствора — октенидиндигидрохлорид — 0,1 г и феноксиэтанол — 2,0 г) без разведения, время экспозиции — 60–90 с;

для ускорения репаративных процессов в патологическом очаге — местное физиотерапевтическое воздействие с помощью вагинального датчика аппарата МИТ-11. Использовался магнитолазерный луч со следующими физическими характеристиками: амплитуда колебаний — 4–5 мкм (до появления легкого тепла), частота модуляций — 37,5 Гц. Время процедуры — от 6 до 10 мин по нарастающей (по 6 мин — в 1-й и 2-й дни, по 6,5 мин — в 3-й и 4-й дни, по 7 мин — в 5-й и 6-й дни, по 8 мин — в 7-й и 8-й дни, по 10 мин — в 9-й и 10-й дни);

после проведения физиопроцедуры вагинальный датчик из влагалитца удаляется, в его задний свод (ближе к цервикальному каналу) вводится тампон, смоченный облепиховым маслом, с нанесенными мазями миконазол 1% и мирамистин с метилурацилом (равномерным слоем по всей поверхности тампона). Рекомендованная экспозиция — 4–5 ч.

На курс рекомендовалось 7–10 процедур, затем общая и местная эубиотикотерапия на протяжении 14–21-го дней.

Субъективные жалобы и клинические проявления воспалительных состояний ШМ заключались в наличии патологических выделений из половых путей (90 (100%) пациенток) с неприятным запахом и/или зудом (83,0–92,2%), а также дискомфорт во влагалитце (38,0–42,2%). У 6 (6,67%) больных отмечались кровянистые выделения после полового контакта и жалобы на диспареунию.

Из анамнеза известно, что данные жалобы у 44 (48,4%) женщин имели место на протяжении года, у 37 (40,65%) — более 1 года. У 9 (10,0%) пациенток жалобы возникли на протяжении последнего месяца.

При осмотре были выявлены классические признаки цервицита: отек и гиперемия ШМ, слизистогнойные влагалитные выделения, чувствительность и/или болезненность при вагинальном осмотре.

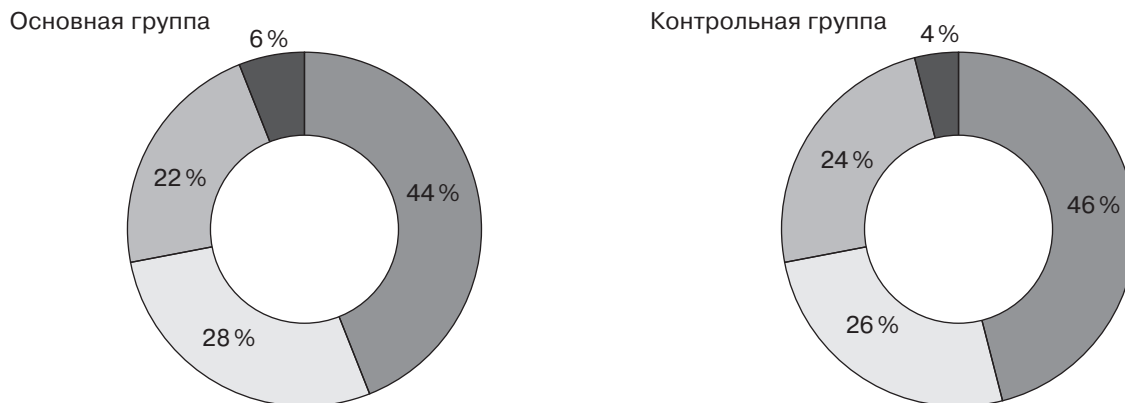


Рис. 1. Удельный вес нозологических форм цервикальной патологии у пациенток основной и контрольной групп: ■ – эрозия шейки матки; □ – эндоцервицит; ▨ – экзоцервицит; ■ – CIN I

Результаты видеокольпоскопии у всех пациенток показали наличие эктопии цилиндрического эпителия, патологической зоны трансформации (переходной зоны), многочисленных открытых и закрытых желез, ретенционных кист, а также усиленный сосудистый рисунок, пунктацию, мозаику, лейкоплакию, дефект плоского эпителия (эрозия), уксусно-белый эпителий в различных вариантах и сочетаниях. Среди кольпоскопических картин преобладали доброкачественная (70,0% случаев) и предопухоловая незаконченная зона трансформации эпителия (10,0%), папиллярная дисплазия (35,0%), поля дисплазии (43, %), простая лейкоплакия (46,0%), пролиферативная лейкоплакия (54,0%).

Удельный вес нозологических форм цервикальной патологии у пациенток обеих групп достоверно не различался ($p > 0,05$), что проиллюстрировано на рис. 1.

Микроскопия влагалищных выделений до начала лечения свидетельствовала о наличии выраженного воспалительного процесса у больных обеих групп (количество лейкоцитов до 40–60 или – сплошь в поле зрения). По результатам бактериоскопического метода исследования влагалищных мазков у всех пациенток установлена III и IV степени чистоты влагалищной флоры. При бактериоскопии влагалищного содержимого определялись исключительно микробные ассоциации, в которых присутствовали стрептококки (80,0–88,89%), стафилококки (70,0–77,78%), кишечная палочка (70,0–77,78%), энтеробактер (65,0–72,22%), *Candida albicans* (56,0–62,22%).

При цитоморфологическом исследовании у 12 (13,3%) пациенток цитограмма была без особенностей, у 72 (80,0%) больных отмечен воспалительный тип мазка, у 6 (6,7%) – дисплазия плоского эпителия легкой степени.

При бактериологическом исследовании урогенитальных выделений выявлено, что у 80 (88,9%) больных высеваются два и более возбудителей. Верифицировано присутствие гарднереллы у 43 (45%) пациенток, кандиды – у 18 (20%)

пациенток, трихомонады – у 9 (10%). У каждой третьей больной обнаружено наличие ассоциации с вирусной инфекцией (герпесной и/или ВПЧ) – в 30% случаев.

Проведение микроскопического, бактериологического и цитоморфологического исследований урогенитальных выделений, а также кольпоскопии позволяло проследить динамику течения патологического процесса.

Контрольные осмотры пациенток проводились через 7 и 20 сут после начала лечения. Через 3 мес всем больным выполняли расширенную кольпоскопию и лабораторные исследования.

Динамика субъективных жалоб и клинико-лабораторных показателей при патологиях ШМ на 7-е и 20-е сутки лечения пациенток ОГ и КГ представлена на рис. 2.

Таким образом, на 7-е сутки у пациенток ОГ выявлены следующие изменения: сохранялись жалобы у 14 (28,0%) больных, объективные признаки воспалительного процесса – у 17 (34,0%), патологические признаки (лейкоцитоз, патологическая флора) при микроскопическом исследовании – у 10 (20,0%) и при цитоморфологическом исследовании – у 8 (16,0%), присутствие патологического микроагента при бакпосеве урогенитальных выделений отмечено у 8 (16,0%) обследованных.

При этом у больных КГ наблюдалась такая динамика субъективных и клинико-лабораторных проявлений: на 7-е сутки жалобы сохранялись у 28 (70,0%) пациенток, отмечены признаки воспалительного процесса – у 25 (62,5%), патологические признаки в мазке и присутствие патологических микроорганизмов – соответственно у 20 (50,0%) пациенток и патологические признаки при цитоморфологическом исследовании – у 22 (55,0%).

Через 20 сут при выполнении клинико-лабораторного обследования вышеописанные характеристики имели следующую тенденцию. В ОГ субъективные жалобы отмечали 2 (4,0%) пациентки, в КГ – 14 (35%). При объективном осмотре патологические признаки выявлены у тех

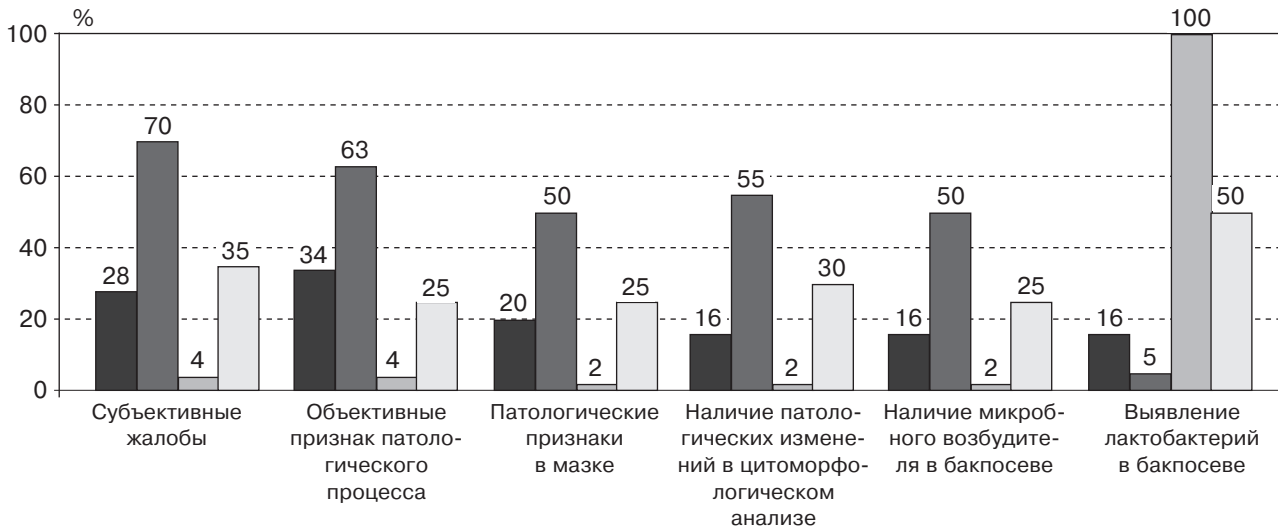


Рис. 2. Динамика субъективных и клиничко-лабораторных проявлений патологий шейки матки у пациенток обеих групп на 7-е и 20-е сутки лечения: ■ – ОГ (7-е); ■ – КГ (7-е); □ – ОГ (20-е); □ – КГ (20-е сутки)

же 2 (4,0%) пациенток ОГ, в КГ – у 10 (25,0%). Патологические изменения в микроскопических и цитоморфологических анализах обнаружены в ОГ у 1 (2,0%) больной, в КГ – у 10 (25,0%) пациенток, соответственно в бактериологических – у 1 (2,0%) пациентки в ОГ и у 12 (30,0%) – в КГ.

Во время рекомендованного комплексного медикаментозно-физиотерапевтического лечения ни у одной пациентки не наблюдались побочные эффекты, аллергические реакции, не было случаев отказа от процедуры. Пациентки ОГ отметили хорошую переносимость назначенного лечения. Катамнестическое наблюдение женщин в течение 3-месячного периода не установило ни одного эпизода рецидива.

Таким образом, эффективность проведенного лечения доказана результатами клинического, бактериологического, кольпоскопического методов.

Список литературы

1. Быковская О. В. Иммуномоделирующая терапия при хронических цервицитах, обусловленных уреями и микоплазменной инфекцией / О. В. Быковская // Гинекология. – 2007. – Т. 9. – С. 40–42.
2. Татарчук Т. Ф. Патология шейки матки: какие задачи стоят перед врачом-гинекологом? / Т. Ф. Татарчук, Т. Н. Тутченко // Репродуктивная гинекология. – 2013. – № 1 (9). – С. 39–48.
3. Difficulties experienced in defining the microbial cause of pelvic inflammatory disease / D. Taylor-Robinson [et al.] // Int. J. STD AIDS. – 2012. – Vol. 23, № 1. – P. 18–24.
4. Preliminary characterization of normal microbiota of the human vulva using cultivation-independent methods / S. Brown, M. Wong, C. Davis [et al.] // J. of Med. Microbiology. – 2007. – № 56. – P. 271–276.
5. Особенности клинического течения и лечения различных форм урогенитального кандидоза / С. С. Леуш,

Схема предложенного лечения является перспективной и нуждается в более глубоком изучении и анализе.

Проведенное исследование позволило сделать следующие выводы.

Показана клиничко-лабораторная эффективность предлагаемого комплексного медикаментозно-физиотерапевтического лечения при патологии ШМ воспалительного генеза у 50 пациенток.

Использование противовоспалительных, анти-микробных, противокандидозных местных средств совместно с магнитолазерным воздействием на очаг воспаления у пациенток с патологией ШМ представляется эффективным, так как на 7-е сутки после начала лечения отмечаются исчезновение жалоб, улучшение кольпоскопической картины и нормализация микробиоценоза влагалища пациенток.

- Г. Ф. Рощина, О. Ф. Полтавцева [и др.] // Новости медицины и фармации. – 2010. – № 2–3. – С. 132.
6. Бальмер Дж. А. Комбинация нифурателя и нистатина (макмирор-комплекс) в лечении вульвовагинитов, вызванных смешанной грибковой, бактериальной и трихомонадной инфекцией. Мультицентровое европейское исследование / Дж. А. Бальмер // Медико-социальные проблемы семьи. – 2012. – № 1. – С. 13–16.
7. May W. Antibiotics for incomplete abortion / W. May, A. M. Gulmezoglu, K. Ba-Thike // Cochrane Database of Systematic Reviews. – 2007, Iss. 4. – Art. No: CD001779. doi: 10.1002/14651858.CD001779.pub2.
8. Лелюх Н. От простого к сложному / Н. Лелюх // 3 турботою про жінку. – 2010. – № 3 (15). – С. 4–5.
9. Брагина М. Патология шейки матки: проблемы и перспективы / М. Брагина / 3 турботою про жінку. – 2010. – № 3 (15). – С. 10–11.

10. Frey Tirri B. Antimicrobial topical agents used in vagina / B. Frey Tirri // *Curr. Probl. Dermatol.*— 2011.— № 40.— P. 36–47.
11. Виділення з жіночих статевих шляхів (етіологія, диференціальна діагностика та принципи лікування) / В. К. Кондратюк, Н. О. Ємець, Н. Д. Коблош [та ін.] // *Здоровье женщины.*— 2013.— № 3 (79).— С. 65–68.
12. Нарушения микробиоценоза урогенитального тракта: грани проблемы, перспективы коррекции и профилактики / М. Б. Хамошина, В. Е. Радзинский, А. С. Календжян, А. С. Рубцова // *Вопросы гинекологии, акушерства и репродуктологии.*— 2009.— № 8 (5).— С. 69–74.
13. Грищенко О. В. Выбор метода терапии и лекарственной формы препарата для лечения пациенток с вагинальным дисбиозом / О. В. Грищенко, И. В. Лахно, В. Л. Дудко // *Здоровье женщины.*— 2010.— № 4 (50).— С. 86–88.
14. Бенюк В. О. Особливості функціонального стану слизової оболонки піхви та шийки матки за умов мікст-інфекції / В. О. Бенюк, О. А. Щерба // *Здоровье женщины.*— 2013.— № 3 (79).— С. 71–75.
15. Татарчук Т. Ф. Эмпирическая терапия вагинитов как метод профилактики развития восходящей инфекции / Т. Ф. Татарчук, Н. В. Коссей // *Здоровье женщины.*— 2011.— № 3.— С. 75–78.
16. Перламутров Ю. Н. Пути повышения эффективности терапии микст-инфекции гениталий у женщин репродуктивного возраста / Ю. Н. Перламутров, Н. И. Чернова // *Клин. дерматология и венерология.*— 2009.— № 6.— С. 77–80.
17. Наказ МОЗ України від 31.12.2004 р. № 676 «Про затвердження клінічних протоколів з акушерської та гінекологічної допомоги». [Електронний ресурс].— Режим доступу: www.moz.gov.ua/portal/dn_20041231_676.html
18. Fan A. P. Clinical characteristics of aerobic vaginitis and its mixed infections / A. P. Fan, F. X. Xue // *Zhonghua Fu Chan Ke Za Zhi.*— 2010.— Vol. 45, № 12.— P. 904–908.
19. Tempera G. Management of aerobic vaginitis / G. Tempera, P. M. Furneri // *Gynec. Obstet. Invest.*— 2010.— Vol. 70, № 4.— P. 244–249.
20. Коссей Н. В. Современные принципы лечения воспалительных заболеваний женских половых органов / Н. В. Коссей // *Репродуктивная эндокринология.*— 2013.— № 1 (9).— С. 78–85.

МЕДИКАМЕНТОЗНО-ФІЗИОТЕРАПЕВТИЧНЕ ЛІКУВАННЯ ПРИ ПАТОЛОГІЇ ШИЙКИ МАТКИ ЗАПАЛЬНОГО ГЕНЕЗУ В ЖІНОК РЕПРОДУКТИВНОГО ВІКУ

С. В. ТИМОФЄЄВА

Запропоновано схему медикаментозно-фізіотерапевтичного лікування запальних захворювань шийки матки у жінок репродуктивного віку. Ефективність проведеного лікування доведено результатами клінічного, бактеріологічного, кольпоскопічного методів.

Ключові слова: дисбіоз піхви, шийка матки, магнітолазер, екзо- і ендочервіцит, ерозія шийки матки.

MEDICATION AND PHYSIOTHERAPY FOR INFLAMMATORY CERVICAL PATHOLOGY OF IN WOMEN OF REPRODUCTIVE AGE

S. V. TIMOFEYEVA

A protocol of medication and physical therapy for inflammatory diseases of the cervix in women of reproductive age was suggested. The effectiveness of the treatment was proven based on the results of clinical, bacteriological, colposcopic methods.

Key words: vagina dysbiosis, cervix, magnetolaser, exo- and endocervicitis, cervical erosion.

Поступила 20.01.2014