

- Акулинин А. А. Строение крестцового отдела пограничного симпатического ствола у собаки.— Арх. анат. гистол., эбр., 1954, 31, 4, с. 3—38.
- Бурых М. Н. К анатомии нервов почек некоторых лабораторных животных.— В кн.: Тр. Харьков. мед. ин-т.— Харьков, 1965, с. 151—157.
- Веселовский М. В., Гуло В. Л. К вопросу о морфологии и типологии солнечного и почечного сплетений у черноморских дельфинов.— В кн.: Морские млекопитающие: Тез. докл. VII Всесоюз. совещ. (Симферополь, 20—23 сент. 1978 г.). М., 1978, с. 65—66.
- Гартман-Вейнберг А. Брюшная симпатическая система человека и антропидов.— В кн.: Изв. науч. ин-та им. Лесгафта, Л., 1924, с. 25—55.
- Кальберг В. А. Анатомия большого чревного нерва.— Сб. науч. работ Риж. мед. ин-та, 1954, 3, с. 5—12.
- Кичина Б. М. Эмбриогенез связей спинномозговых нервов и пограничного симпатического ствола у цыпленка.— В кн.: Вопросы морфологии периферической нервной системы.— Минск, 1953, с. 55—87.
- Лобко П. И. Чревной сплетение и чувствительная иннервация внутренних органов.— Минск: Беларусь, 1976.
- Маточкин И. Н. К вопросу об участии вегетативных нервов в иннервации диафрагмы человека и некоторых млекопитающих.— Тр. Казан. мед. ин-та, 1938, 11, с. 9—193.

Институт зоологии  
АН УССР

Поступила в редакцию  
2.VII 1979 г.

УДК (594.483:591.471.4)599

Ю. А. Полуляк

## ОСОБЕННОСТИ ВЕТВЛЕНИЯ НЕРВОВ ОСНОВАНИЯ ЧЕРЕПА НЕКОТОРЫХ МЛЕКОПИТАЮЩИХ

Несмотря на большое научное и практическое значение изучения иннервации черепа млекопитающих, сведений по этому вопросу в морфологической литературе мало. В ряде работ приведены данные по анатомии и микроструктуре нервов отдельных костей черепа (Омельченко, 1965; Лютый, 1966). Область же основания черепа (клинонебной ямки и прилегающих к ней участков) млекопитающих исследована крайне недостаточно.

В настоящей работе объектом исследования были бык (*Bos taurus*), — 8, овца (*Ovis aries*) — 4, свинья (*Sus scrofa*) — 7, лошадь (*Equus caballus*) — 11, собака (*Canis familiaris*) — 8 и кошка (*Felis domesticus*) — 5. Для анатомического препарирования использовали как свежий, так и фиксированный в 3—5%-ном растворе формалина материал. Прежде всего открывали все нервные стволы, после чего под лупой и микроскопом МБС-2 проводили тонкое анатомическое препарирование всех мелких ветвей.

Как показывают проведенные нами исследования, главным источником иннервации надкостницы области клинонебной ямки является вторая ветвь тройничного нерва — верхнечелюстной нерв (п. maxillaris) (рисунок, а). Кроме того, мы обнаружили в исследуемой области веточки, принадлежащие и другим черепно-мозговым нервам.

Вентральная ветвь глазодвигательного нерва (п. okulomotorius), следуя в косой вентральный глазной мускул, по пути отдает веточки в вентральный и медиальный прямые глазные мышцы. Проследив ход этих веточек, мы нашли, что некоторые из них у крупного рогатого скота и овцы выходят за пределы вентрального и медиального прямых глазных мышц и проникают в надкостницу глазничных крыльев клиновидной кости (рисунок, к). Эти веточки в поверхностных слоях адвентиции перистоа разделяются на несколько тонких пучков и погружаются в более глубокие ее слои, где постепенно истончаются и становятся невидимыми.

Ветвь глазничного нерва — лобный нерв (*n. frontalis*) — вначале идет внутри периорбиты, затем выходит за ее пределы и по ходу от него отделяются веточки, погружающиеся в надкостницу орбитальной части лобной кости и ее скулового отростка.

От лобного нерва к надкостнице внутренней поверхности скулового отростка лобной кости у лошади и свиньи подходят 3—5 веточек (рисунок, *е*). Здесь они продолжают ветвиться и образуют связи с распространяющимися в надкостнице веточками подглазничного нерва (*n. infraorbitalis*) (рисунок, *д*), то есть, имеют общие территории иннервации

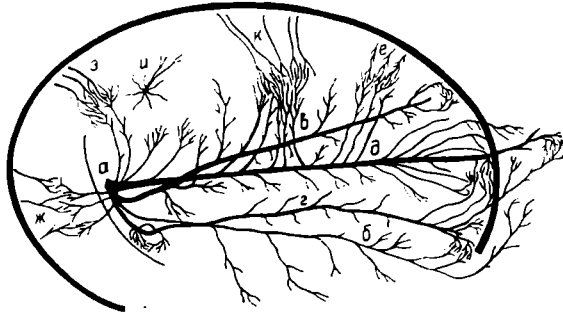


Схема ветвления нервов основания черепа:

*а* — верхнечелюстной; *б* — малый небный; *в* — аборальный носовой; *г* — большой небный; *д* — подглазничный; *е* — надкостничные ветви лобного; *ж* — надкостничные ветви крылового; *з* — надкостничные ветви глубоких височных; *и* — надкостничные ветви решетчатого; *к* — ветви глазодвигательного.

или зоны перекрытия. У свиньи вследствие сдвига зоны иннервации надкостницы лобным нервом аборально зона перекрытия в этом участке выражена четче и имеет большую площадь.

От подблокового нерва (*n. infratrochlearis*) почти на всем протяжении отходят веточки к периорбите, а в начальной части 3—5 тонких его веточек погружаются в надкостницу дорсо-оральной части крыльев клиновидной кости. Эти периостальные веточки очень тонкие, и обычно удаётся довести до надкостницы только некоторые из них.

После отделения названных ветвей ствол носоресничного нерва продолжается как решетчатый нерв (*n. ethmoidalis*), который с одноименной артерией вступает через решетчатое отверстие в черепную полость. До вступления этого нерва в решетчатое отверстие от него ответвляется 3—4 нервных стволика, которые следуют к надкостнице (рисунок, *и*). Приближаясь к ней, нервные стволики веерообразно ветвятся на очень тонкие пучки нервных волокон и теряются в тканях периоста.

Самым массивным нервным стволом в клинонебной ямке является подглазничный нерв (*n. infraorbitalis*), в котором выделяем три отдела. Первый — клинонебный — располагается в одноименной ямке, второй — внутриканальный — окружен подглазничным костным каналом и третий отдел — периферический — представляет отрезок после выхода через подглазничное отверстие на лицевую поверхность верхней челюсти. Прилегая к надкостнице крыльев основной кости, нерв становится плоским, слегка изгибается в соответствии с рельефом кости, на которой лежит, и направляется орально. По ходу подглазничного нерва в клинонебной ямке от него отходят латеро-вентрально аборальные зубные ветви. В их формировании, количестве, ходе и ветвлении наблюдается значительная вариабельность. В большинстве случаев у лошади и крупного рогатого скота эти ветви состоят из 5—12 стволиков, которые и направляются во всех случаях вентрально и орально к верхнечелюстному бугру, отдавая по пути следования очень тонкие веточки в соединительную ткань и периваскулярную клетчатку, проходящих здесь ветвей внутренней челюстной артерии. Часть таких нервных веточек достигает адвентиции этой артерии и начальных отделов большой и малой небной артерий.

Ветвление стволиков, отходящих от клинонебного отдела подглазничного нерва, особенно хорошо выражено на большой небной артерии. Другая часть нервных стволиков направляется через рыхлую соединительную ткань, заполняющую клинонебную ямку, к надкостнице клиновидной и верхнечелюстной костей.

Каждая из ветвей, отходящих от подглазничного нерва, приближаясь к надкостнице верхнечелюстного бугра, разделяется на 3—5 тонких стволиков, значительная часть которых, прободая надкостницу, проникает в костные каналы верхней челюсти. Другая часть нервных стволиков ложится на надкостницу верхнечелюстного бугра, и постепенно погружаясь, ветвится в ней. Одни стволики, подходя к надкостнице, разветвляются на более мелкие веточки, внедряются в нее и направляются к кости, другие же следуют в периостальной ткани на значительном протяжении.

При выходе в верхнечелюстное отверстие подглазничный нерв отдает 2—4 веточки в надкостницу, обрамляющую это отверстие. Эти ветви в надкостнице вокруг верхнечелюстного отверстия и начала подглазничного канала распадаются на непостоянное количество тонких нервных стволиков, образуют сети, формируя, таким образом нервное сплетение.

Кроме того, в клинонебной ямке от подглазничного нерва отходят 4—6 тонких веточек, направляющихся в надкостницу глазничных крыльев клиновидной кости, и 3—5 веточек меньшего диаметра, следующих к периорбите.

Следующим по величине после подглазничного в клинонебной ямке является клинонебный нерв (*n. sphenopalatinus*), который отходит от медиальной и вентральной поверхностей верхнечелюстного нерва сразу же после выхода его через круглое отверстие. Клинонебный нерв лежит вентрально от подглазничного нерва и медиальнее подглазничной артерии, прилегая к надкостнице крыльев основной кости, и направляется орально. От него отходит большое количество нервных стволиков, которые сразу же ветвятся, переплетаются между собой и образуют густую сеть, в которой заключено скопление ганглиозной ткани (клеток), формирующей клинонебный узел (*ganglion sphenopalatinum*).

От клинонебного узла отходит значительное количество длинных нервных веточек (20—30 у лошади). Часть из них направляется к подглазничному нерву и одноименной артерии, а другая — следует к периорбите и надкостнице клиновидной кости.

Орально от узла клинонебный нерв разделяется на три крупных ветви: аборальный носовой (*n. nasalis aboralis*) (рисунок, в), большой небный (*n. palatinus major*) (рисунок, г) и малый небный нервы (*n. palatinus minor*) (рисунок, б).

Аборальный носовой нерв занимает самое дорсальное положение и от клинонебного ганглия направляется орально через клинонебное отверстие в носовую полость. В начальном его участке отделяются 3—5 веточек, которые следуют в латеральную стенку периорбиты. На некотором расстоянии от места разделения клинонебного нерва на стволы от него отходит 4—6 тонких веточек, которые погружаются в надкостницу клиновидной кости в непосредственной близости от нервного ствола. Перед вступлением нерва в клинонебное отверстие от него отделяются несколько нервных стволиков, которые, приближаясь к надкостнице, обрамляющей это отверстие, разделяются на более тонкие веточки, погружающиеся вглубь периоста.

В надкостнице глазничных крыльев клиновидной кости в местах распространения веточек аборального носового нерва ветвятся стволики,

принадлежащие подглазничному нерву. Хотя участки общей иннервации надкостницы этими нервами по площади незначительны, наличие зон перекрытия здесь четко установлено.

От располагающегося на крыльях и теле основной кости большого небного нерва отходят тонкие веточки, направляющиеся в надкостницу крыльев и тела клиновидной кости. Несколько веточек от этого нерва отходят в направлении латеральной поверхности верхнечелюстного бугра, где и разветвляются в надкостнице. Перед вступлением большого небного нерва в надкостницу, обрамляющую заднее небное отверстие, от нервного ствола отделяется 2—3 тоненькие и короткие веточки.

Ветви малого небного нерва погружаются в крыловую мышцу и соединительную ткань, окружающую верхнечелюстной бугор, и отдельные из них достигают надкостницы, покрывающей верхнечелюстной бугор, и ветвятся в ней. Нервные стволы височной и крыловой мышц, переходя в надкостницу в местах прикрепления этих мышц, также многократно ветвятся в поверхностном слое надкостницы, в результате чего образуются густые нервные сплетения.

Между подглазничным, аборальным носовым, большим и малым небными нервами в надкостнице клинонебной ямки установлены многочисленные связи.

В надкостнице, обрамляющей подглазничное отверстие, мы нашли нервные стволы, принадлежащие ветвям лицевого нерва, иннервирующим лицевую мускулатуру (дорсальный и вентральный щечные нервы — п.п. *buccalis dorsalis et ventralis*). Здесь хорошо выражена анатомическая связь надкостничных ветвей, принадлежащих тройничному (V пара) и лицевому (VII пара) нервам и образующих в периосте участок общей иннервации, то есть зону перекрытия.

Участки надкостницы, которые иннервируются от разных источников, следует рассматривать как особые компенсаторные образования, играющие большую роль при повреждениях, а также при потере или снижении их функций по каким-либо причинам (Павленко, 1962; Ковальская, 1965).

Результаты данного исследования показали, что наряду с общими закономерностями анатомического строения нервов клинонебной ямки имеются некоторые видовые особенности.

У лошади орально от крылового гребня малый и большой небные нервы отделяют по одному сравнительно крупному нервному стволу, которые, следуя к бугру верхней челюсти, сливаются и образуют общий ствол. Этот объединенный ствол у основания верхнечелюстного бугра погружается в костное отверстие, диаметр которого больше, чем остальных отверстий в этом участке. Такой ствол обнаружен у всех исследованных лошадей.

У домашнего быка верхнечелюстной нерв вследствие отличий в конфигурации костей, образующих клинонебную ямку, имеет отличия и в расположении, а также характере ветвления проходящих здесь нервных стволов. Так, самый крупный из них — подглазничный нерв занимает в клинонебной ямке центральное положение, затем на значительном расстоянии прилегает непосредственно к надкостнице верхнечелюстного бугра. Начиная с места ответвления подглазничного нерва от общего ствола верхнечелюстного, на всем протяжении от него веерообразно отделяется и направляется к верхнечелюстному бугру ряд тонких нервных стволиков и пучков. Вначале от подглазничного нерва ответвляются 4—5 сравнительно крупных нервных стволика. Часть из них (2—3) на небольшом расстоянии от основного ствола прилегают к надкостнице верхнечелюстного бугра и разделяются на тончайшие пучки

нервных волокон, большинство которых теряется в тканях периоста. Другая часть нервных стволиков прободает надкостницу и вступает в мелкие отверстия на поверхности бугра верхней челюсти и соседних участков клиновидной кости.

От большинства аборальных зубных ветвей при приближении их к верхнечелюстному бугру отделяются тонкие надкостничные стволики. В надкостнице вентральной поверхности верхнечелюстного бугра и глазничных крыльев клиновидной кости распространяются веточки, отходящие в разных участках клинонебного отдела подглазничного нерва.

В большинстве случаев вблизи большого небного отверстия (аборальнее его на 3—5 мл) мы находим 1—2 отверстия, через которые часть пучков большого небного нерва выходит из небного канала. Отдельные нервные стволики разветвляются в периосте, окружающем эти дополнительные отверстия.

У крупного рогатого скота клинонебный ганглий имеет преимущественно рассеянную форму и располагается в составе клинонебного нерва на границе височных и глазных крыльев клиновидной кости. Отходящие от клинонебного нерва короткие ветви образуют густую сеть (сплетение), в которой заключены множественные неодинаковой формы и величины скопления ганглиозных клеток.

В отдельных участках нервные узелки располагаются настолько густо, что образуют хорошо оформленный узел, в других же случаях узелки очень мелкие, лежат на значительном расстоянии друг от друга, и компактное тело клинонебного узла не образуют. Зоны перекрытия в иннервации периоста клинонебной ямки формируются теми же источниками, что и у лошади, но имеют другую конфигурацию.

У овцы существенных отличий в анатомии нервов клинонебной ямки по сравнению с таковой у крупного рогатого скота нами не обнаружено.

У свиньи особенно мощным является подглазничный нерв, но аборальные зубные ветви и периостальные веточки выражены слабее. Толщина и количество надкостничных веточек, особенно в области верхнечелюстного бугра, намного меньше, чем у других животных и располагаются они в большинстве случаев на периферии верхнечелюстного бугра, у его основания. В целом надкостница верхнечелюстного бугра, клиновидной, небной и других костей, образующих клинонебную ямку, содержит меньше анатомически оформленных нервных веточек по сравнению с представителями других видов млекопитающих. Клинонебный ганглий не имеет компактной формы и у большинства исследованных животных его «тело» определить не удастся. Скопление небольших ганглиозных телец в густой сети нервных волокон в стволах клинонебного нерва является характерным для строения этого ганглия.

У собаки к надкостнице клинонебной ямки на большой площади прикрепляется сильно развитая мускулатура. При тщательном тонком анатомическом препарировании обнаруживаются нервные веточки височного (рисунок, з) и крылового нервов (рисунок, ж), проникающие в надкостницу и многократно ветвящиеся в поверхностных ее слоях.

У кошки картины иннервации надкостницы клинонебной ямки во многом сходны с расположением нервных стволов различного калибра у собаки.

Глушечко Г. П. Морфология нервных элементов надкостницы грудных конечностей свиней.— В кн.: Тез. докл. науч. конф. по итогам НИР Белоцерковского с.-х. ин-та за 1965 г., Белая Церковь, 1966, с. 220—221.

Ковальский П. А. О морфологии сегментальной иннервации и ее практическом значении.— Науч. зап. / Белоцерков. с.-х. ин-т, 1957, 6, с. 5—15.

- Ковальский П. А. Морфология сегментальной иннервации в связи с дифференциацией метамерии тела.— Вестн. зоол., 1969, № 3, с. 3—12.
- Ковальская Г. Г. К иннервации ребра: Автореф. дис. ... канд. биол. наук.— Киев, 1965.— 20 с.
- Лютый А. С. К морфологии соединительнотканых оболочек глазницы домашних животных и их иннервации: Автореф. дис. ... канд. биол. наук.— Белая Церковь, 1966.— 18 с.
- Омельченко Л. А. Гистоструктура и иннервация нижней челюсти домашних животных: Автореф. дис. ... канд. биол. наук.— Белая Церковь, 1965.— 19 с.
- Павленко В. Ф. Иннервация надкостницы таза овцы: Автореф. дис. ... канд. биол. наук.— Львов, 1962.— 20 с.
- Павловский Ю. А. Иннервация скелета тазовых конечностей домашних животных: Автореф. дис. ... докт. вет. наук.— Киев, 1972.— 53 с.

Институт зоологии  
АН УССР

Поступила в редакцию  
14.III 1979 г.

УДК 599:591.471.32

О. Я. Пилипчук

## ИЗМЕНЕНИЯ МАССЫ ПОЗВОНКОВ ПО ОТДЕЛАМ ПОЗВОНОЧНИКА У ХИЩНЫХ МЛЕКОПИТАЮЩИХ

При исследовании морфологии и биомеханики позвоночного столба млекопитающих, особенно его роли в локомоции четвероногих, мы придаем особое значение определению массы позвонков и ее перепадов по длине позвоночного столба, т. к. он является опорой для мягких тканей тела, базой для остальных частей скелета и рычагом движения, координирующим локомоторные функции обеих пар конечностей. Однако сведений о долевом участии в этих функциях отделов и отдельных позвонков четвероногих очень мало. Объектом нашего исследования был позвоночный столб представителей 4 семейств отряда хищных: собачьи — волк (*Canis lupus*) — 3, динго (*C. dingo*) — 1, домашняя собака (*C. familiaris*) — 4, лисица (*Vulpes vulpes*) — 2; кошачьи — рысь (*Felix lynx*) — 2, пума (*F. concolor*) — 2, каракал (*F. caracal*) — 2, пантера (*F. pantera*) — 2; куньи — каменная куница (*Martes foina*) — 3, горноста́й (*Mustela erminea*) — 3, барсук (*Meles meles*) — 1, выдра (*Lutra lutra*) — 4, калан (*Enhydra lutris*) — 3; медвежьи — бурый медведь (*Ursus arctos*) — 2.

Позвонки взвешивали (мг) последовательно, начиная с первого шейного. Общую массу позвоночника вычисляли по сумме масс составляющих его позвонков. Относительная масса каждого позвонка выражена в процентах от веса позвоночника (рисунок).

На рисунке представлены кривые изменений относительной массы позвонков по длине позвоночного столба у исследованных видов. Характер кривых в общих чертах сходен у всех видов, отличаясь лишь в деталях. Это позволяет считать, что соответствующие отделы позвоночника у представителей различных семейств функционируют в сходных биомеханических условиях, а различия касаются деталей их функций. Мы убедились также в том, что у хищников (наземных и водных) кривая массы позвонков никогда не бывает восходящей от первого шейного до последнего поясничного позвонков, как это имеет место у человека (Deltas e.a., 1958). В общих чертах эта кривая имеет вид гиперболы, включающей два основных подъема относительной массы (шейный и поясничный), соединяющихся горизонтальной линией (грудной отдел). Как правило, грудные позвонки в большинстве обладают самой малой отно-