

Р. И. Лихотоп

АНОМАЛИИ ЧЕРЕПА И ЗУБНОЙ СИСТЕМЫ ВОЛКА С ТЕРРИТОРИИ УКРАИНЫ

Аномалії черепа та зубної системи вовка з території України Лихотоп Р. И.— Досліджено 68 черепів вовка. Для 79,4 % виявлена наявність тих або інших аномалій: загальної асиметрії черепа (57,4 %), додаткових кісточок (29,4 %), аномалій зубної системи (29,4 %). Вказані аномалії частіше трапляються у самців, ніж у самок.

Ключові слова: вовк, морфологія, череп, аномалії, Україна.

Cranial and Dentition Anomalies in Wolf of the Ukrainian Territory. Likhotopt R. I.— 68 wolf skulls were examined. In 79,4 % various anomalies were found: general skull asymmetry (57,4 %), accessory bones (29,4 %), dentition anomalies (29,4 %). Above anomalies more frequently occur in males, than in females.

Key words: wolf, morphology, skull, anomalies, Ukraine.

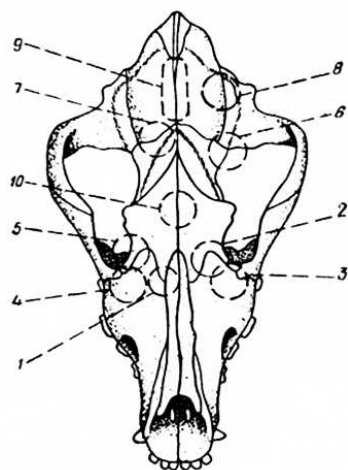
В комплексе общебиологических исследований в последнее время все больше внимания уделяется изучению механизмов микроэволюционных процессов. Главными объектами таких исследований становятся популяции, микропопуляции и отдельные особи с совокупностью свойственных им дискретных, альтернативных вариаций тех или иных признаков, отражающих генетическую структуру вида в целом. Примерами таких проявлений генотипа являются дополнительные косточки черепа, позволяющие определить фенетическую дистанцию между популяционными группировками (Васильев, 1984) или же выступающие в качестве маркеров отдельных популяций (Михеева, 1985; Смышляев, Агафонова, 1985), олиго- и полидонтия и др.

Однако в комплексе признаков, широко охваченных процессами индивидуальной изменчивости, формирование некоторых обусловлено не генотипом особи, а связано с патологическими изменениями нормального хода онтогенеза (неправильное положение и неправильное сдавливание плода внутренними органами самки (Горегляд, 1971); олигодонтия, обусловленная механическим удалением отдельных зубов или же их разрушением вследствие кариеса; асимметричность отдельных элементов черепа в результате травм и т. п.).

В настоящем сообщении представлены результаты комплексного анализа аномалий черепа и зубной системы волка с территории Украины с учетом фактов, определяющих их формирование.

Материалом для работы послужили коллекции черепов ($n=68$) из Зоологического музея Института зоологии НАН Украины (Киев) и зоологического музея Киевского университета. Регистрировались все случаи общей асимметрии черепа, некоторые формы флуктуирующей асимметрии — наличие дополнительных косточек и аномалии зубной системы. Частота встречаемости названных аномалий представлена в таблице 1.

Общая асимметрия черепа (ОАЧ). ОАЧ — часто встречающееся на черепах волка рассматриваемой территории проявление индивидуальной изменчивости. Ее признаки обнаружены на 39 черепах (около 57 %). В подавляющем большинстве случаев ОАЧ выражалась в право- или левостороннем искривлении передней (5 черепов), средней (1 череп) или задней (26 черепов) частей сагиттального гребня (табл. 2). В одном случае (δ N 2458/20) одновременно левосторонне были искривлены передняя и задняя части сагиттального гребня. В семи остальных — право- или левосторонней деформации был подвержен сагиттальный гребень на всем своем протяжении. Интересен факт, что



Зоны локализации дополнительных косточек на черепе волка (объяснения в тексте).

Zones of accessory bones localization of the wolf skull (explanations in text).

правосторонняя деформация сагиттального гребня составляет около 60 % случаев его искривления. В трех случаях асимметричное расположение элементов задней части сагиттального гребня сопровождалось сдвигом вправо (♀ N 11687/21, ♂ N 2010) или влево (♂ N 11685/19) основания мозгового отдела черепа, что особенно отчетливо заметно на вентральной поверхности черепа. Только в пяти описанных выше случаях (из 39) на черепах обнаружены следы травм или патологий, которые могли бы стать причиной деформирования сагиттального гребня. Остановимся на этих случаях подробнее: 1) у ♂ N 11679/13 слабый правосторонний наклон задней части сагиттального гребня сопровождается рваным разрушением ламбдовидного гребня левой стороны и образованием двух очагов костного намета в зоне схождения ламбдовидного и сагиттального гребней (в дорсоаборалярной части височной ямки); 2) у ♀ N 11671/5 слабо выраженный наклон передней половины сагиттального гребня сопровождается нарушением (травматологического характера) структуры костной ткани вентрального края ветви нижней челюсти у основания углового отростка. Костная ткань в зоне разрушения частично регенерирована, но имеет пористую структуру. Восстановление целостности кости сопровождается образованием на внутренней поверхности основания ветви костного намета и формированием небольшого дополнительного внутреннего углового отростка; 3) у ♂ N 727 слабо выраженный правосторонний наклон передней половины сагиттального гребня сопровождается образованием костного намета в вентральной части ямки жевательного мускула и эрозией костной ткани медиальной части суставной головки нижней челюсти; 4) у ♂ N 4299/36 слабо выраженное правостороннее искривление задней части сагиттального гребня сопровождается наличием небольшого отверстия в средней части левой нижнечелюстной суставной головки (диаметром около 2,5 мм); 5) у ♂ N 2018 сильная извилистость сагиттального гребня с преобладающим левосторонним отклонением сопровождается рваным отверстием вторичного костного неба на уровне верхнего P² со следами регенерации и костным наметом гребневидной формы в средней части височной ямки левой стороны.

Кроме отмеченных выше случаев деформирования сагиттального гребня, лишь на одном черепе (молодая особь неопределенного пола) отмечен факт сильно выраженного правостороннего искривления лицевого отдела черепа без видимых причин.

Анализ сочетаемости асимметричных деформаций сагиттального гребня с другими признаками индивидуальной изменчивости показал, что в двух случаях асимметрия сагиттального гребня сопровождалась аномалией зубной системы (олигодонтия — ♂ N 3277/27; полидонтия — ♂ N 5445/49), в шести случаях — наличием дополнительных косточек (♀ N 11672/6, 11677/11; ♂ N 2009, 2015, 4300/36, 6600/50), в четырех случаях — аномалией зубной системы и наличием дополнительных косточек одновременно (♂ N 2458/20, 4299/36, 4381/41, 4386/46).

Наличие дополнительных косточек (НДК). Обнаружено 12 зон локализации дополнительных косточек (рисунок): 1 — os prae frontale — оральное носовое отростка лобной (os frontale) кости, в точке соеди-

нения швов между лобной, носовой (*os nasale*) и верхнечелюстной (*os maxillare*) костями; 2 — *os fronto-maxillare* — в средней части шва между лобной и верхнечелюстной костями; 3 — *os maxillo-lacrimale* — на всем протяжении шва между слезной (*os lacrimale*) и верхнечелюстной костями; 4 — *os maxillo-lacrimo-zygomaticum* — в точке соединения швов между верхнечелюстной, слезной и скуловой (*os zygomaticum*) костями; 5 — *os fronto-lacrimo-palatinum* — в точке соединения швов между лобной, слезной и небной (*os palatinum*) костями; 6 — *os squamo-alisphenoideum* — в средней части шва между чешуйчатой (*os squamosum*) и крылоклиновидной (*os alisphenoideum*) костями; 7 — *os fronto-parietale* — в средней части шва между лобной и теменной (*os parietale*) костями; 8 — *os parieto-squamosum* — в средней или передней части шва между теменной и чешуйчатой костями; 9 — *os praeinterparietale* — между теменными костями; 10 — *os interfrontale* — между лобными костями.

Кроме указанных зон локализации дополнительных косточек, на некоторых черепах были обнаружены маленькие «островные» дополнительные косточки краевых зон костей в области чешуйчатых швов: 11 — в зоне лобно-чешуйчатого шва — расположены по обе стороны от средней части шва; 12 — в зоне чешуйчато-крылоклиновидного шва — расположены по обе стороны от средней части шва.

У четырех животных выявлены дополнительные косточки двух типов одновременно: ♀ N 11672/6 — дополнительные косточки типов 3 и 9, ♂ N 6600/50 — дополнительные косточки типов 1 и 2, ♂ N 4382/42 — дополнительные косточки типов 8 и 9, ♂ N 4299/36 — дополнительные косточки типов 9 и 12. Только у одного экземпляра (♂ N 4298/35) дополнительные косточки обнаружены в трех точках их локализации (дополнительные косточки типов 6, 8 и 9). Всего с дополнительными косточками обнаружено 20 черепов, что составляет около 29,4 % их общего количества. По частоте встречаемости среди дополнительных косточек выделяются три группы: 1) дополнительные косточки, обнаруженные по одному разу (частота встречаемости 1,5 %) — дополнительные косточки типов 3, 4, 5, 6, 10, а также дополнительные косточки краевых зон костей в области чешуйчатых швов; 2) дополнительные косточки, обнаруженные по три—четыре раза (частота встречаемости соответственно 4,4 и 6,0 %) — дополнительные косточки типов 2 и 8 (по три раза) и типов 1 и 7 (по четыре раза); 3) дополнительные косточки, обнаруженные восемь раз (частота встречаемости 11,8 %) — дополнительные косточки типа 9. Встречаемость дополнительных косточек этого типа в разных участках шва следующая: в передней части шва — два случая, в средней части шва — шесть случаев и в задней части шва (в этом случае дополнительные косточки непосредственно примыкали к чешуе затылочной кости) — три случая.

Аномалии зубной системы (АЗС). Зарегистрировано 11 случаев АЗС (частота встречаемости 16,2 %), т. е. практически для каждого шестого черепа характерен тот или иной тип индивидуальной изменчивости количественного состава зубов (олигодонтия или полидонтия). Часть из этих случаев — примеры врожденной изменчивости — обусловлены генотипом: олигодонтия (семь случаев; частота встречаемости 10,3 %) и полидонтия (три случая; частота встречаемости 4,4 %). Вторая группа аномалий зубной системы — олигодонтия, обусловленная утратой зубов в результате травм (зуб сломан или «вырван» по тем или иным причинам или разрушен в результате карнеса) (три случая; частота встречаемости 4,4 %). В двух случаях (частота встречаемости 3 %; ♂ N 3281/31 и ♂ N 4381/41) регистрировалась симметричная олигодонтия по M_3 нижней челюсти смешанного характера. У обеих особей альвеолы этого зуба одной стороны, хотя и заросшие частично костной тканью, отчетливо регистрировались в альвеолярном крае нижней челюсти (приобретенная олигодонтия), а от альвеол другой

стороны не сохранилось и следа (врожденная олигодонтия). Так, у ♂ N 4381/41 альвеола утерьяного M_3 правой стороны частично затянута пористой костной тканью; у ♂ N 3281/31 частично заросли альвеолы P_1 обеих сторон и альвеола M_3 правой стороны. Правда полное отсутствие каких-либо признаков альвеол еще не является доказательством того, что в данном конкретном случае имеет место факт врожденной изменчивости в строении зубной системы. Так, у ♀ N 4303 в результате кариеса полностью разрушена задняя и сохранилась только передняя часть четвертого верхнего премоляра (часть коронки и один корень). Альвеола заднего корня полностью затянута костной тканью. Единственным признаком, позволяющим судить о существовании на этом месте альвеолы, является слабо выраженная пористость кости, затянувшей альвеолу.

Все случаи АЗС, отнесенные нами к врожденной олигодонтии, отмечены по M_3 нижней челюсти: симметричная олигодонтия (2♂ и 1♀); асимметричная олигодонтия по правому M_3 (♂); асимметричная олигодонтия по левому M_3 (3♂).

Из трех случаев приобретенной олигодонтии наибольший интерес вызывает зубная система старой самки N 4385/45. Формула сохранившихся зубов следующая:

$$\begin{array}{l} \text{правая сторона} \quad I \frac{1 \ 2 \ 3}{1-} C \frac{1}{1} P \frac{1 \ 2 \ - \ -}{- \ 2 \ 3 \ 4} M \frac{- \ 2}{1-3} \\ \text{левая сторона} \quad I \frac{1 \ 2 \ 3}{1 \ 2 \ 3} C \frac{1}{1} P \frac{1 \ 2 \ 3 \ -}{1 \ 2 \ 3 \ 4} M \frac{- \ 2}{1 \ 2 \ 3} \end{array}$$

Альвеолы верхнечелюстных $P^{3,4}$ правой стороны и M^1 правой и левой сторон затянута пористой костной тканью. В нижней челюсти: M_1 левой и правой сторон подвержены кариесу; у M_1 левой стороны передний корень и наружная стенка альвеолы сильно разрушены. В результате этого корень полностью обнажен; костная ткань боковой стенки задней части альвеолы пористая. Альвеолы нижнечелюстных P_1 , M_2 и $I_{2,3}$ правой стороны полностью заросли (возможно зубы утеряны на ранних стадиях постнатального онтогенеза). Нижнечелюстной P_3 правой стороны поражен кариесом; боковая стенка альвеолы его заднего корня воспалена; альвеолярный край нижнечелюстных M_1 и M_2 правой стороны пористый.

Все три случая врожденной полидонтии зубной системы волка отмечены по постоянным щечным зубам. У ♂ N 5445/49 отмечается дополнительный, небольшой по размерам, верхнечелюстной M^3 левой стороны; у ♂ N 4299/36 зарегистрирован дополнительный верхний премоляр, расположенный между C^1 и P^1 правой стороны; у ♂ N 4737/47 присутствует дополнительный нижний премоляр, расположенный между C_1 и P_1 правой стороны.

В одном случае аномалия зубной системы сопровождалась наличием дополнительных косточек (♀ N 4384/44).

Обобщая полученные данные, следует отметить, что все виды анализируемых аномалий формы и конструкции черепа и зубной системы волка с территории Украины чаще встречаются на черепах самцов (почти 90%), чем самок (75%) (см. табл. 1, а также табл. 2).

Описанные случаи можно отнести к обеим группам аномалий — врожденным и приобретенным. К первой группе аномалий относятся некоторые проявления общей асимметрии черепа, часть зарегистрированных фактов олигодонтии, все случаи полидонтии и наличия дополнительных косточек. Ко второй группе — большинство случаев общей асимметрии черепа и олигодонтии. Отсутствие каких-либо признаков повреждений черепа на большинстве черепов с отчетливо выраженной асимметрией сагиттального гребня, с нашей точки зрения, не является

доказательством их врожденного характера. В данных случаях скорее всего имело место повреждение мягких тканей головы (в том числе и жевательной мускулатуры) без глубокого травмирования костной ткани, что возможно как при огнестрельных ранениях, так и при ранениях, полученных при схватках.

Таблица 1. Частота встречаемости аномалий черепа и зубной системы волка
Table 1. Frequency of cranial and dentition anomalies in wolf

Место добычи (область)	Количество черепов	Пол	Всего черепов				
			без аномалий	с аномалиями			
				всех	ОАЧ	АЗС	ИДК
Волынская	1	♂	—	1	1	—	—
Донецкая	1	♂	1	—	—	—	—
Житомирская	1	♂	—	1	1	—	—
	1	♂	1	—	—	—	—
Закарпатская	1	♂	—	1	1	—	—
Ивано-Франковская	2	♂	1	1	1	—	—
	1	♂	—	1	1	—	—
Киевская	28	♂	2	26	19	8	14
	15	♀	4	11	6	2	5
	10	♀	5	4	2	1	1
Луганская	1	♀	—	1	1	—	—
Львовская	1	♀	—	1	1	—	—
Полтавская	1	♀	—	1	1	—	—
Черниговская	1	♀	—	1	1	—	—
Место добычи неизвестно	1	♀	—	1	1	—	—
	2	♀	—	2	2	—	—
	36	♂	4	32	25	8	14
	20	♀	5	15	10	2	5
Всего	12	♀	5	17	4	1	1
	68		14	54	39	11	20

Таблица 2. Проявление асимметрии сагиттального гребня
Table 2. Sagittal ridge asymmetry

Участок гребня, подверженный деформации	Направленность деформации	Пол	Количество, экз.
Передняя часть	Правосторонняя	♂	3
			1
Средняя часть	Левосторонняя	♀	1
	Правосторонняя		1
Задняя часть	Правосторонняя	♀	11
			6
Весь гребень	Левосторонняя	♀	1
			5
			2
			1
			2
Весь гребень	Правосторонняя	♂	2
			2
			3
Весь гребень	Правосторонняя	♂	17
			8
			2
			27
Весь гребень	Левосторонняя	♀	9
			2
			1
			12
Всего			39

Анализ причинно-следственных связей описанных аномалий показывает полное их соответствие разработанной нами ранее схеме соотношения общей и флуктуирующей асимметрий, с одной стороны, и врожденной и приобретенной асимметрий, с другой стороны (Кораблев, Лихотоп, 1990). В настоящем сообщении мы считаем целесообразным лишь указать на возможные причины формирования как врожденных, так и приобретенных аномалий черепа и зубной системы.

1. Врожденные аномалии:

А — аномалии периода эмбрионального развития: генетические и хромосомные болезни; нарушение пролиферации скелетогенной мезенхимы определенных зон формирования элементов черепа; нарушение дифференцировки хондро- и остеоцитов; нарушение дифференцировки мягких тканей; нарушение гормонального гомеостаза организма эмбриона; **Б** — влияние заболеваний или функциональных нарушений организма матери: эмбриональный травматизм; аномальное положение плода; повышение внутриматочного давления; влияние тератогенных агентов; нарушение гормонального гомеостаза организма матери; нарушение эндокринного баланса организма матери.

2. Приобретенные аномалии:

А — аномалии постнатального роста: болезни; влияние тератогенных агентов; нарушение эндокринного баланса; нарушение гормонального гомеостаза; длительное незаращение родничков; нарушение пролиферации и дифференцировки клеток зоны межкостных швов, что влечет за собой ускоренную или замедленную их облитерацию; нарушение динамики роста головного мозга; асимметричное функционирование мягких тканей в результате нарушения иннервации и васкуляризации; повреждение мягких тканей, ведущее к нарушению коррелятивных взаимосвязей органов головы; повреждение скелетных тканей; болезни зубов и окружающих тканей (периодонтиты, остеомиелит); новообразования; ожоги; неравномерное стирание зубов; нарушение сроков смены молочных зубов; особенности химизма воды и почв и др.

Васильев А. Г. Определение фенетической дистанции между популяционными группировками рыжей и красной полевки // Популяц. экология и морфология млекопит.— Свердловск, 1984.

Горегляд Х. С. Болезни диких животных.— Минск: Наука и техника, 1971.— 302 с.

Кораблев П. Н., Лихотоп Р. И. Об асимметрии черепа млекопитающих // Вестн. зоологии.— 1990.— № 5.— С. 52—58.

Михеева К. В. Характер генотипической разнородности популяций белки Урала // Фенетика популяций: Материалы III Всесоюз. совещ.— М.: 1985.— С. 232.

Смышляев М. И., Агафонова Г. М. Динамика генотипической структуры популяций белки обыкновенной в Восточной Сибири // Там же.— С. 238.

Институт зоологии НАН Украины
(252601 Киев)

Получено 2.04.93

ЗАМЕТКИ

Новые находки редкого вида *Hypera gemina* Zaslavskij, 1967 (Coleoptera, Curculionidae) на территории Украины.— При обработке коллекционных фондов Института зоологии НАН Украины (Киев) и Зоологического музея Киевского университета были обнаружены: ♀, Крым, п-ов Казантип, 17.06.1972 (Долин); ♂, Белогорск, Белая Скала, 27.05.1966 (из колл. Н. Д. Глобовой). До настоящего времени вид был известен из сборов на г. Романкош в Крыму (Заславский, 1967).— В. Назаренко (Институт зоологии НАН Украины, Киев).