

Ключові слова: рак молочної залози, мастектомія, аксиллярна лімфаденектомія, хронічний больовий синдром.

ПРОФІЛАКТИКА ХРОНІЧНОГО БОЛЬОВОГО СИНДРОМУ ТА НЕВРОЛОГІЧНИХ РОЗЛАДІВ ПЛЕЧА ПІСЛЯ МАСТЕКТОМІЇ

Наведено огляд наукової літератури, присвяченої проблемі хронічного больового синдрому та неврологічних розладів плеча після мастектомії. Аналіз сучасної інформації показує, що для профілактики інвалідизації та відновлення якості життя пацієнток після хірургічного лікування з приводу раку молочної залози слід проводити психологічну реабілітацію, на ранніх стадіях захворювання виконувати біопсію сторожового лімфатичного вузла для вирішення питання про пахову лімфаденектомію, операцію виконувати зі збереженням міжреберно-плечових шкірних нервів, доповнюючи загальне знеболення місцевим.

ВСТУП

Хірургічне лікування хворих на рак молочної залози (РМЗ) залишається основним методом у складі комплексної терапії, як зазначено в усіх сучасних стандартах, рекомендаціях і настановах [1–3]. Провідними методами хірургічного лікування при РМЗ є мастектомія (МЕ), органозберігаюча операція (ОЗО), одномоментне реконструктивне та онкопластичне втручання. Кількість МЕ продовжує залишатися значною — 40–60%, незважаючи на покращення ранньої діагностики і все ширше застосування ОЗО. В останні роки навіть дещо зросла кількість МЕ у зв'язку з більшою увагою до виявлення мультицентричного росту РМЗ, поширенням використання в діагностиці магнітно-резонансної мамографії (МРМ) та виявленням мультицентричного процесу іншими методами (ультразвукова діагностика, мамографія).

Одним із найбільш вагомих ускладнень після МЕ є постмастектомічний синдром. Це ускладнення, яке включає лімфостаз верхньої кінцівки, контрактуру плечового суглоба, парестезію та оніміння шкіри внутрішньої поверхні плеча, хронічний больовий синдром плеча та грудної стінки на боці операції, останнім часом виникає рідше порівняно з тим періодом, коли як МЕ виконували операції за методом Холстеда або Пейті (70–90-ті роки ХХ ст). Нині в основному проводять модифіковану МЕ за Маденом, після якої частота названих вище ускладнень мінімізується, але не всіх. Наприклад, частота лімфостазів і контрактур знижується до 10–20%, проте частота парестезій і больового синдрому залишається на рівні 50–70% [4, 5]. Тому останнім часом у літературі за постмастектомічний синдром приймають в основному хронічний біль, який триває більше 3 міс після МЕ. До 3 міс наявність болю вважають цілком можливим результатом операційної травми. Хронічний післяопераційний больовий синдром (ХПОБС) виникає у 52% випадків не тільки після МЕ, але і після ОЗО (квадрантектомії, ту-

моректомії, радикальних секторальних резекцій). Якщо при проведенні останніх передбачається видалення пахових лімфовузлів (аксиллярна лімфодисекція), це може супроводжуватися такими самими ускладненнями, як і МЕ [6].

Причини розвитку ХПОБС. Основною причиною ХПОБС може бути травмування судинно-нервових пучків, які проходять у паховій ямці (рис. 1). Сюди відносять підключичну артерію та вену з елементами плечового нервового сплетіння, підлопаткову артерію, вену і нерв (рис. 2), бокову грудну артерію, вену і довгий грудний нерв, а також міжреберно-плечові шкірні нерви.

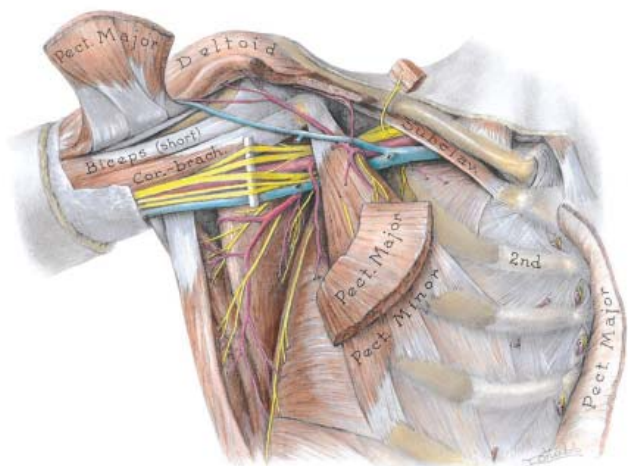


Рис. 1. Анатомія пахової ямки [7]

Ці головні судинно-нервові структури під час лімфодисекції очищають від фасцій, клітковини та лімфатичних вузлів. У ході такої процедури частина нервових волокон може травмуватися, особливо це характерно для міжреберно-плечових шкірних нервів, оскільки вони в поперечному напрямку проходять від грудної стінки до плеча (рис. 3). Під час лімфаденектомії вони не завжди ідентифікуються, часто проходять між метастатичними вузлами, і тому виділення їх з метою збереження пев-

ною мірою розглядається як порушення абластики процедури лімфодисекції.

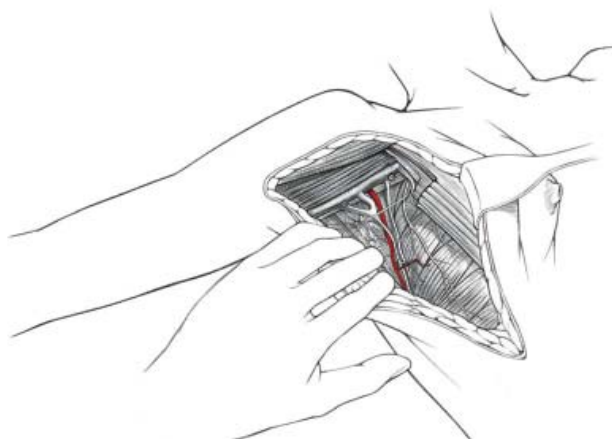

Рис. 2. Підлопатковий нерв, вена і артерія в зоні операції під час ОЗО з аксиллярною лімфодисекцією [7]

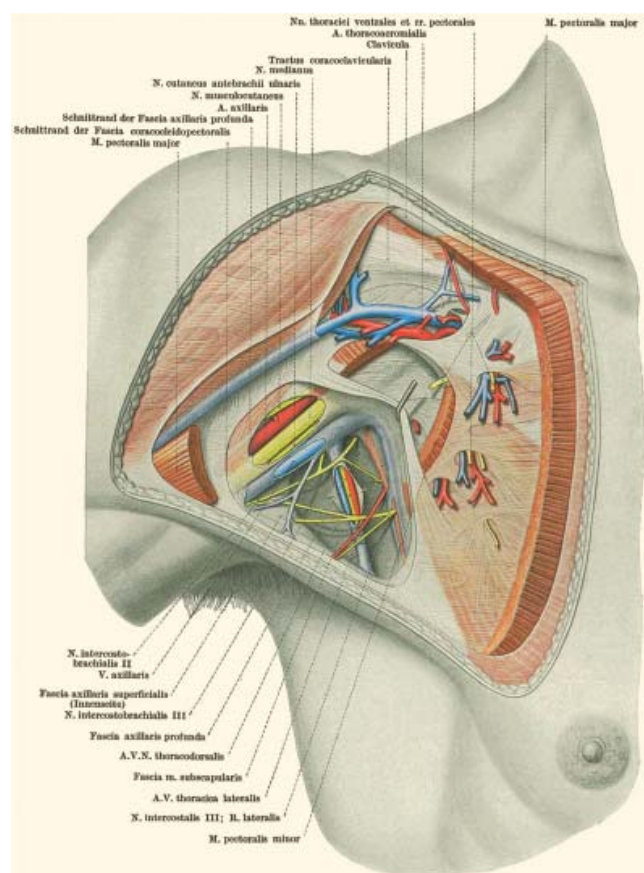


Рис. 3. Хід міжреберно-плечових нервів у пахвовій ямці [7]

В останніх дослідженнях розвитку ХПОБС встановлено, що його частота була вищою в тих випадках, коли лімфодисекція була більш травматичною, та видаляли більшу кількість лімфовузлів, причому не завжди уражених метастазами [8–10]. Чутливість менше порушувалася, нижчим був ступінь і прояви сенсорної нейропатії після біопсії пограничних вузлів порівняно з аксиллярною лімфодисекцією на ранніх стадіях РМЗ, але все ж її рівень був також достатньо високим протягом 5 років спостереження [11, 12].

Дослідження причин виникнення ХПОБС показало також, що він завжди наявний і більше вираже-

ний у тих випадках, коли перед операцією були його початкові прояви [13]. Звернули увагу також на те, що в появі больового синдрому має важливе значення і психологічний стан пацієнтки. Пригнічення, страх сприяють виникненню больового синдрому і, навпаки, стійкий психологічний стан, оптимізм, готовність до всіх етапів лікування значно зменшують прояви больового синдрому. Наявність больового синдрому перед операцією прогнозує його розвиток і після операції; причиною першого може бути психологічний стан, супутні захворювання (остеохондроз, невралгія) та метастази у лімфовузлах, які можуть викликати компресію судин і нервових волокон пахвової ямки.

В окремих дослідженнях показано, що причиною розвитку ХПОБС є пошкодження міжреберно-плечових нервів під час виконання пахвової лімфодисекції [14]. Вказані нерви відходять від I–II міжреберних нервів і простягаються до внутрішньої поверхні плеча, забезпечуючи іннервацію шкіри внутрішньої поверхні верхньої третини плеча (рис. 4). Тому про пошкодження нервів під час операції може свідчити втрата чутливості на верхній третині внутрішньої поверхні плеча.

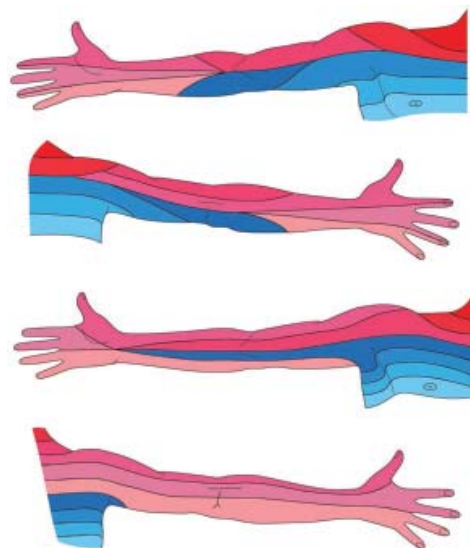


Рис. 4. Зони іннервації шкіри [7]

Профілактика ХПОБС після хірургічного лікування РМЗ. Як вже зазначалося, хронічний післяопераційний біль є найбільш частим ускладненням після хірургічного лікування при РМЗ і виникає більше ніж у половини пацієнток. В одному з досліджень автори у 362 пацієнток вивчали фактори, які впливають на розвиток цього ускладнення [15]. Основним чинником прояву синдрому були препарати і збереження інтеркосто-брахіальних нервів. У 25% випадків біль був помірним, а в 40% — сильно вираженим з проявами сенсорної нейропатії IV ступеня за шкалою самооцінки нейропатії. Значна частина жінок відмічали втрату чутливості, оніміння, біль протягом понад 9 міс після операції.

Пахвова лімфодисекція є невід'ємним етапом у хірургічному лікуванні хворих із метастазами злоякісних новоутворень у лімфатичних вузлах акси-

лярної ділянки — РМЗ, меланоми шкіри, лімфоми та ін. Видалення лімфатичних вузлів має лікувальний і діагностичний характер, коли їх гістологічне дослідження вказує на кількість уражених метастазами вузлів, що має прогностичне значення.

Під час лімфодисекції мобілізуються судини та нервові волокна, які проходять між лімфатичними вузлами; в єдиний блок тканин, що видаляють, входить клітковина з лімфатичними вузлами, судинами та нервами. Оскільки видалення патологічного вогнища має лікувальний характер, ускладнення, які виникають після операції, нівелюються порівняно із загрозою для життя пацієнтки від прогресування онкологічного захворювання. Серед основних ускладнень після пахової лімфодисекції виділяють: лімфостаз верхньої кінцівки, контрактуру плечового суглоба, ХПОБС і порушення всіх видів чутливості внутрішньої частини плеча та бокової поверхні грудної стінки. Для попередження розвитку вказаних ускладнень в останні десятиліття рекомендують проводити видалення пахових лімфатичних вузлів менш травматично, зберігати підлопаткову вену та її гілки, за можливістю зберігати гілки латеральної грудної вени та волокна чутливих нервів — міжреберно-плечових гілок.

Відомі методи пахової лімфаденектомії, що включають збереження міжреберно-плечових нервів для профілактики контрактури плечового суглоба та порушення шкірної чутливості верхньої кінцівки і грудної стінки під час виконання МЕ [15–18]. Ці методи характеризуються задовільним естетичним ефектом і задовільною реабілітацією хворих у післяопераційний період. Для запобігання проведенню травматичних лімфаденектомій за відсутності метастазів у лімфатичних вузлах доцільно проводити лише ізольоване видалення пограничних лімфатичних вузлів та їх гістологічне дослідження [10, 12]. У таких випадках судини і нерви взагалі не пошкоджуються і не виникають вище описані ускладнення. Але в разі, коли метастази в пахових лімфатичних вузлах наявні, їх треба максимально повно видаляти в одному блоці з навколишньою клітковиною, судинами та нервами.

Наступним шляхом профілактики ХПОБС є проведення комбінованої анестезії — поєднання загального знеболення з місцевим. Для цього перед розтином шкіри проводять інфільтраційну анестезію місцевим анестетиком (0,5% лідокаїн, прокаїн, бупівакаїн) місця розрізу, перед зашиванням рани виконують зрошення пахової ділянки, м'язів і підшкірної клітковини цими самими розчинами [16–18].

ВИСНОВКИ

Таким чином, з огляду літератури можна зробити кілька висновків. Для зменшення післяопераційної інвалідації, відновлення якості життя пацієнток після хірургічного лікування з приводу РМЗ пропонується перед операцією проводити психотерапію пацієнток; на ранніх стадіях захворювання ви-

конувати біопсію сторожового лімфатичного вузла в тих випадках, коли необхідно вирішити питання про пахову лімфаденектомію; операцію виконувати зі збереженням міжреберно-шкірних нервів, доповнювати загальне знеболення місцевим: зрошення, інфільтрація рани місцевими анестетиками.

СПИСОК ВИКОРИСТАНОЇ ЛІТЕРАТУРИ

1. NICE clinical guideline 164 Classification and care of people at risk of familial breast cancer and management of breast cancer and related risks in people with a family history of breast cancer, 2013.
2. ESO — ESMO 2nd international consensus guidelines for advanced breast cancer (ABC2). August 2014
3. Рак молочної залози. Уніфікований клінічний протокол первинної, вторинної (спеціалізованої), третинної (високоспеціалізованої) медичної допомоги. Наказ Міністерства охорони здоров'я України від 30.06.2015 р. № 396. ДЕК, Реєстр медико-технологічних документів.
4. Searle RD, Simpson KH. Chronic post-surgical pain. *Cont Edu Anaesth Crit Care and Pain* 2010; **10** (1): 12–4.
5. Hallingbye T, Martin J, Viscomi C. Acute postoperative pain management in the older patient. *Aging Health* 2011; **7** (6): 813–28.
6. Bruce J, Thornton AJ, Powell R, et al. Psychological, surgical, and sociodemographic predictors of pain outcomes after breast cancer surgery: a population-based cohort study. *J Pain* 2014; **15** (2): 232–43.
7. Anne MR Agur, Arthur F Dalley II. Grant's atlas of anatomy. 2009; 12th ed. Lippincott Williams and Wilkins. 845 p.
8. Alves Nogueira Fabro E, Bergmann A, do Amaral E Silva B, et al. Post-mastectomy pain syndrome: incidence and risks. *Br J Cancer* 2012; **107** (6): 937–46.
9. Ivanovic N, Granic M, Randjelovic T, Todorovic S. Fragmentation of axillary fibrofatty tissue during dissection facilitates preservation of the intercostobrachial nerve and the lateral thoracic vein. *Breast* 2008; **17** (3): 293–5.
10. Baron RH, Fey JV, Borgen PI, et al. Eighteen sensations after breast cancer surgery: a 5-year comparison of sentinel lymph node biopsy and axillary lymph node dissection. *Pain* 2007; **14** (5): 1653–61.
11. Lim SM, Kum CK, Lam FL. Nerve-sparing axillary dissection using the da Vinci Surgical System. *World J Surg* 2005; **29** (10): 1352–5.
12. Morrow M. Axillary dissection: when and how radical? *Semin Surg Oncol* 1996; **12**: 321–7.
13. Bruce J, Thornton AJ, Scott NW, et al. Chronic preoperative pain and psychological robustness predict acute postoperative pain outcomes after surgery for breast cancer. *Br J Cancer* 2012; **107** (6): 937–46.
14. Wei WD, Wang X, Rong TH, et al. Methods of preserving intercostobrachial nerve during breast cancer operation and its clinical value. *Zhonghua Wai Ke Za Zhi* 2005; **43** (17): 1136–8 (in Chinese).
15. Powell R, Bruce J, Johnston M, et al. Psychological preparation and postoperative outcomes for adults undergoing general anaesthesia (Protocol). *Cochrane Database Syst Rev* 2010; (8): Art. No. CD008646. doi:10.1002/14651858.CD008646.
16. Andersen KG, Kehlet H. Persistent pain after breast cancer treatment: a critical review of risk factors and strategies for prevention. *J Pain* 2011; **12** (7): 725–46.
17. Gerbershagen HJ, Dagekin O, Gaertner J, et al. Preoperative chronic pain in radical prostatectomy patients: preliminary evidence for enhanced susceptibility to surgically induced pain. *Eur J Anaesthesiol* 2010; **27** (5): 448–54.
18. Peuckmann V, Ekholm O, Rasmussen NK, et al. Chronic pain and other sequelae in long-term breast cancer survivors: nationwide survey in Denmark. *Eur J Pain* 2009; **13** (5): 478–85.

PREVENTION OF CHRONIC PAIN SYNDROME AND NEUROLOGICAL DISORDERS OF THE SHOULDER AFTER MASTECTOMY

V.E. Cheshuk

Summary. *The literature review focuses on the analysis of the problems of chronic pain syndrome after mastectomy. The analysis showed that for the prevention of postoperative disability, restore the quality of life of patients after surgical treatment for breast cancer before operacia to carry out psychological work with patients, to perform a biopsy of sentinel lymph node in early stages to resolve the need for an axillary lymph node dis-*

section. During surgery it is important to preserve the intercostal brachial cutaneous nerves, to supplement general anesthesia local — irrigation, wound infiltration with local anesthetics.

Key Words: breast cancer, mastectomy, axillary lymph node dissection, chronic pain syndrome.

Адреса для листування:

Чешук В.Є.

02000, Київ, просп. Перемоги, 34

Національний медичний університет

ім. О.О. Богомольця

E-mail: cheshuk@gmail.com

Одержано: 09.09.2015