

УДК 616-092.4+616.441:615.361.013+547.52/68:547.7/8

Ю.І. Караченцев¹, Н.Г. Малова¹, І.В. Комарова^{1*}, Л.А. Сиротенко¹,
Л.Ю. Сергієнко¹, О.В. Оченашко², О.Ю. Петренко²

Морфологічні особливості щитоподібної залози щурів із експериментальним аутоімунним тиреоїдитом після введення алогенних кріоконсервованих фетальних клітин

UDC 616-092.4+616.441:615.361.013+547.52/68:547.7/8

Yu.I. Karachentsev¹, N.G. Malova¹, I.V. Komarova^{1*},
L.A. Sirotenko¹, L.Yu. Sergienko¹, O.V. Ochenashko², A.Yu. Petrenko²

Morphological Features of Thyroid Gland in Rats With Experimental Autoimmune Thyroiditis After Administering Cryopreserved Allogeneic Fetal Cells

Реферат: Розробка нових підходів та пошук ефективних засобів для нормалізації функції щитоподібної залози (ЩЗ) при аутоімунному тиреоїдиті (АІТ) – актуальна проблема сучасної ендокринології. У роботі оцінено вплив алогенних кріоконсервованих клітин фетальної печінки (кКФП) та кріоконсервованих клітин фетальних мезодермальних тканин (кКФМТ) на морфоструктуру ЩЗ щурів із експериментальним АІТ. Показано, що кКФП та кКФМТ проявляють позитивний вплив на ЩЗ щурів із індукованим АІТ вже на ранніх термінах дослідження. Обидва типи фетальних клітин потенціюють процеси проліферації тиреоцитів і диференціювання мікрофолікулів вже через 7 діб після введення. Цей ефект зберігається протягом місяця спостереження. При цьому клітини мезодермального походження мають більш виражений вплив, ніж клітини фетальної печінки. Отримані дані свідчать про перспективність використання стовбурових клітин і клітин-попередників фетального походження для корекції АІТ, що може бути основою для розробки нового ефективного підходу до лікування аутоімунного ураження тиреоїдної паренхіми.

Ключові слова: експериментальний аутоімунний тиреоїдит, гістоструктура щитовидної залози, кріоконсервування, трансплантація, клітини печінки, фетальні клітини, мезодермальні клітини.

Реферат: Разработка новых подходов и поиск эффективных способов для нормализации функции щитовидной железы (ЩЖ) при аутоиммунном тиреоидите (АИТ) – актуальная проблема современной эндокринологии. В работе оценено влияние аллогенных кріоконсервированных клеток фетальной печени (кКФП) и кріоконсервированных клеток фетальных мезодермальных тканей (кКФМТ) на морфоструктуру ЩЖ крыс с экспериментальным АИТ. Показано, что кКФП и кКФМТ оказывают позитивное воздействие на ЩЖ крыс с индуцированным АИТ уже на ранних этапах исследования. Оба типа фетальных клеток потенцируют процессы пролиферации тиреоцитов и дифференциации микрофолликулов уже через 7 суток после введения. Этот эффект сохраняется в течение месяца наблюдения. При этом клетки мезодермального происхождения проявляют более выраженный положительный эффект по сравнению с клетками фетальной печени. Полученные результаты свидетельствуют о перспективности использования стволовых и прогениторных клеток фетального происхождения для коррекции АИТ, что может быть основой для разработки нового эффективного подхода к лечению аутоиммунного поражения тиреоидной паренхимы.

Ключевые слова: экспериментальный аутоиммунный тиреоидит, гистоструктура щитовидной железы, кріоконсервирование, клетки печени, фетальные клетки, трансплантация, мезодермальные клетки.

Abstract: The development of novel approaches and search for more efficient means to normalize the thyroid gland (TG) function in autoimmune thyroiditis (AIT) is an urgent task in current endocrinology. We assessed the effect of cryopreserved allogeneic fetal liver cells (cFLCs) and those of fetal mesodermal tissues (cFMTCs) on thyroid gland (TG) morphostructure in rats with experimental AIT. The cFLCs and cFMTCs positively affected the TG of rats with induced AIT even at the early stages of the study. Both types of fetal cells potentiated the thyrocyte proliferation and microfollicle differentiation already in 7 days after administration. This effect persisted during a month of observation. Herewith the cells of mesodermal origin had a more pronounced effect than the fetal liver ones. Our findings testify to the prospects of using stem and progenitor cells of fetal origin for AIT correction, that may be the basis for development of novel and efficient approach to the therapy of autoimmune damage of thyroid parenchyma.

Key words: experimental autoimmune thyroiditis, histostructure of thyroid gland, cryopreservation, transplantation, liver cells, fetal cells, mesodermal cells.

¹ДУ «Інститут проблем ендокринної патології ім. В.Я. Данилевського НАМН України», м. Харків, Україна

²Відділ кріобіохімії, Інститут проблем кріобіології і кріомедицини, м. Харків, Україна

¹V.Ya. Danilevsky Institute for Problems of Endocrine Pathology of National Academy of Medical Sciences of Ukraine, Kharkiv, Ukraine

²Department of Cryobiochemistry, Institute for Problems of Cryobiology and Cryomedicine of the National Academy of Sciences of Ukraine, Kharkiv, Ukraine

*Автор, якому необхідно надсилати кореспонденцію:

вул. Алчевських, 10, м. Харків, 310002;
тел.: (+38 050) 596-83-73,
електронна пошта: nadyira.ik@gmail.com

Надійшла 22.06.2017
Прийнята до друку 04.10.2017

*To whom correspondence should be addressed:

10, Alchevskykh str., Kharkiv, Ukraine 310002;
tel.:+380 50 596 8373
e-mail: nadyira.ik@gmail.com

Received June, 22, 2017
Accepted October, 04, 2017

© 2017 Yu.I. Karachentsev et al., Published by the Institute for Problems of Cryobiology and Cryomedicine

This is an Open Access article distributed under the terms of the Creative Commons Attribution License (<http://creativecommons.org/licenses/by/4.0>), which permits unrestricted reuse, distribution, and reproduction in any medium, provided the original work is properly cited.

Розробка нових підходів та пошук ефективніших засобів для нормалізації функції щитоподібної залози (ЩЗ) при аутоімунному тиреоїдиті (АІТ), який займає перше місце серед захворювань ЩЗ, є нагальною необхідністю. Від АІТ потерпають приблизно 3–5% населення, при чому з віком кількість хворих, у яких діагностується явище лімфоїдної інфільтрації, складає біля 16% [15].

На сьогодні дані про причини, механізми, діагностику та лікування АІТ є суперечливими [4, 29]. Патогенетичний механізм захворювання досі не визначено, не існує також надійних та об'єктивних методів діагностики АІТ у зв'язку з відсутністю чіткої симптоматики, а також теоретично обґрунтованих методів його лікування.

Аутоімунний тиреоїдит належить до класичного органоспецифічного ураження ЩЗ. Основою патогенезу цього захворювання є аутоімунний процес, який призводить до часткової або повної деструкції тиреоїдної паренхіми з розвитком характерних морфологічних змін та секреторної недостатності ЩЗ. Єдиною специфічною ознакою АІТ вважається певний характер морфологічних змін у залозі: атрофія паренхіматозних клітин, фіброз, збільшення кількості оксифільних клітин (клітин Гюртле) та дифузна лімфоїдна інфільтрація тиреоїдної паренхіми, яка виникає за рахунок аутоімунних факторів [23, 36]. Морфологічним проявом АІТ є розвиток у тканині ЩЗ лімфоїдних інфільтратів різного ступеня вираженості – від поодиноких елементів до масивних їх скупчень із розвитком лімфоїдних фолікулів. Лімфоїдна інфільтрація нерівномірно розповсюджується по усій тиреоїдній паренхімі: якщо на одних ділянках ЩЗ спостерігається значне поширення осередків лімфоцитарної інфільтрації, то на інших – лише гіперплазія фолікулярного епітелію [1].

На сьогодні до традиційних методів лікування аутоімунних тиреопатій належать хірургічний або медикаментозний [11, 14, 22]. Хірургічний спосіб лікування АІТ, який полягає у резекції усєї або деякої частини ЩЗ, часто є неефективним, навіть небезпечним, через загрозу розвитку найближчих та віддалених ускладнень. Вважається, що оперативне втручання не переборює аутоімунних та імунних порушень і призводить до важкого гіпотиреозу. Показано, що процес специфічної антитиреоїдної аутоімунізації – причина розвитку післяопераційного гіпотиреозу у 20–25% хворих протягом першого року, навіть за умов збереження достатнього об'єму тиреоїдної тканини, та супроводжується прогресуючим підвищенням рівня антитіл до тиреопероксидази та вірогідним зниженням рівня тиреоїдних гормонів [16, 17]. Наявність гіпотиреозу з аутоімунним компонентом потребує призначення замісної терапії препаратами тирок-

There is a strong need of developing new approaches and search for more efficient means to normalize the thyroid gland (TG) function in autoimmune thyroiditis (AIT), being the first among TG diseases. About 3–5% of population suffer from AIT, moreover a number of patients with the diagnosed lymphoid infiltration with ageing increases up to 16% [2, 25].

Nowadays there is no consensus on proper reasons of AIT, as well as its mechanisms, diagnosis and therapy [21, 22]. No pathogenetic mechanism has been determined for the disease, there are also no reliable and objective methods for AIT diagnosis due to the lack of clear symptoms and theoretically substantiated methods for its therapy.

Autoimmune thyroiditis belongs to typical organ-specific lesions of TG. The pathogenesis of this disease is associated with the autoimmune process and results in either a partial or complete destruction of thyroid parenchyma, and development of typical morphological changes and insufficient secretion by TG. The only specific feature of AIT is the certain pattern of morphological changes in the gland such as an atrophy of parenchymal cells, fibrosis, increase in number of oxyphile cells (Hurthle cells) and diffuse lymphoid infiltration of thyroid parenchyma, occurring due to autoimmune factors [10, 39]. Morphological manifestations of AIT observed in TG tissue were the developing lymphoid infiltrates of different strength, *i. e.* ranging from single elements up to the massive aggregates associated in particular with the development of lymphoid follicles. Lymphoid infiltration was unevenly distributed throughout the thyroid parenchyma, *i. e.* some TG areas contained significant lymphocytic infiltration foci, while the others demonstrated only hyperplasia of follicular epithelium [5].

Today, the traditional methods of autoimmune thyropathies treatment include either surgical or drug-based approaches [1, 11, 15]. The surgical treatment of AIT consists in resection of either the whole TG or some of its parts, and is often inefficient even dangerous for the patient, due to the threat of immediate and distant complication development. It is generally believed, that surgical intervention is not capable to overcome the autoimmune and immune disorders, and results in severe hypothyroidism. The process of specific anti-thyroid autoimmunization was demonstrated to cause the postoperative hypothyroidism development in 20–25% of patients during the first year, even if a sufficient amount of thyroid tissue was preserved, and is accompanied by a progressive increase in the level of antibodies against thyroperoxidase and significant decrease in thyroid hormone level [3, 4]. The hypothyroidism of autoimmune origin requires a substitutive therapy using thyroxine drugs, but in one third of patients no complete compensation is achieved due to either intolerance to required drug doses or developing cardiovascular complications.

сину, але приблизно у третини хворих досягти повної компенсації не вдається через непереносимість необхідної дози препаратів або розвиток серцево-судинних ускладнень.

Частіше лікування такого роду патологій проводиться консервативними методами. Загальні світові тенденції лікування АІТ традиційно зводяться до використання різних варіантів лікарських форм тиреоїдних гормонів [4, 11, 16]. Крім того, у клінічній практиці для зменшення аутоімунної агресії застосовуються препарати з імуномодулюючими властивостями, зокрема глюкокортикоїди [13, 16]. Однак за даними деяких авторів [11, 13, 37] призначення глюкокортикоїдів при АІТ викликає труднощі, оскільки їх імуносупресорний ефект проявляється тільки при відносно високих дозах та тривалому введенні. Крім того, можливе виникнення таких ускладнень, як остеопороз, гіпертензія, утворення стероїдних виразок на слизовій оболонці шлунка тощо.

Альтернативою замісної терапії ендокринних захворювань можуть бути заходи регенеративної медицини з застосуванням клітинних біопрепаратів, ефективність яких підтверджується результатами експериментальних та клінічних досліджень [2, 24, 32]. Найбільш перспективним напрямком клітинної терапії слід визнати використання стовбурових клітин, дослідницька увага до яких в останнє десятиріччя значно збільшилася [18]. Такі клітини можуть бути отримані з різних тканин плодів і дорослої людини. Плодові (фетальні) тканини мають найбільш високий вміст стовбурових клітин і клітин-попередників, а також унікальний набір стадіоспецифічних біологічно активних сполук, які властиві тільки організму, який розвивається [19, 21, 30].

У ДУ «Інститут проблем ендокринної патології ім. В.Я. Данилевського Національної академії медичних наук України» на кролях і щурах були отримані експериментальні дані, які довели високу терапевтичну ефективність кріоконсервованих препаратів ембріофетоплацентарного комплексу – суспензії фетальних тканин і фетального тимуса людини, а також препарату плаценти для усунення морфофункціональних порушень ЩЗ, пов'язаних із пригніченням її функціональної активності [6–8].

Однак дані щодо комплексного підходу до лікування як безпосередньо АІТ, так і гіпотиреозу, а також пов'язаних із ним метаболічних розладів із використанням препаратів фетальних стовбурових клітин у сучасній медичній літературі відсутні. Рішення цієї проблеми буде сприяти зменшенню проявів аутоімунної агресії у ЩЗ, зниженню фармакологічного навантаження (кількості лікарських засобів, які одночасно повинен приймати пацієнт) та поліпшенню якості життя хворих на АІТ.

Most treatments of these pathologies include conservative methods. Traditionally the worldwide applied protocols in AIT therapy include variety of medical products based on thyroid hormones [21, 15, 3]. In addition, the clinical practice involves the products with immunomodulatory properties, in particular, glucocorticoids, to reduce an autoimmune aggression [9, 3]. However, the glucocorticoid administration during AIT was reported to cause some difficulties, since their immunosuppressive effect may be manifested only at relatively high doses and a long-term administration [15, 9, 40]. In addition, such complications as osteoporosis, hypertension, formation of steroid ulcers on stomach mucosa *etc.*, may occur.

The measures of regenerative medicine based on applying cellular bioproducts, the efficiency of those was confirmed by experimental and clinical findings [14, 12, 30], may be considered as an alternative to substitutive therapy in endocrine diseases. The use of stem cells, which is increasingly of interest for the researchers within the recent decade, may be considered as the most promising direction in cell therapy [32]. These cells may be derived from various fetal and adult tissues. Fetal tissues have the highest content of stem and progenitor cells, as well as an unique set of stage-specific biologically active compounds, being inherent in a developing organism only [6, 8, 23].

The findings made at the Danilevsky Institute for Problems of Endocrine Pathology of National Academy of Medical Sciences of Ukraine (IPEP NAMS) in rabbits and rats showed a high therapeutic efficiency of cryopreserved products of embryofetoplacental complex, *e. g.* suspensions of human fetal tissues, fetal thymus, and placental preparation, for eliminating the morphofunctional disorders in TG, associated with inhibition of its functional activity [26–28].

However, there are no reported data in current medical literature about a combined approach to the therapy with fetal stem cell preparations of either AIT or hypothyroidism, and accompanying metabolic disorders. Solving this task will contribute to reduction of an autoimmune aggression during TG, decreasing a pharmacological load (the amount of drugs administered simultaneously) and improving the life quality in the patients with AIT.

This research was aimed to study the effect of cryopreserved allogeneic fetal liver cells and fetal mesodermal cells on morphological structure of TG in rats with experimental autoimmune thyroiditis.

Materials and methods

Experiments were performed in 60 mature Wistar male rats weighing 220–280 g. Experimental AIT was induced by immunizing animals with human TG antigen, isolated during surgery, and applied together with the complete Freund's adjuvant.



Мета даної роботи – дослідження впливу алогенних кріоконсервованих клітин фетальної печінки та фетальних мезодермальних клітин на морфологічну структуру щитоподібної залози щурів із експериментальним аутоімунним тиреоїдитом.

Матеріали та методи

Експериментальні дослідження виконували на 60 статевозрілих самцях щурів лінії Вістар із масою тіла 220–280 г. Експериментальний АІТ викликали шляхом імунізації тварин антигеном ЦЗ людини, виділеної субопераційно, в комбінації з повним ад'ювантом Фрейнда.

Імунізацію щурів проводили наступним чином: 0,05 мл антигена із розрахунку на 100 г маси тіла змішували з еквівалентним об'ємом повного ад'юванта Фрейнда [5, 34]. Суміш вводили внутрішньом'язово або підшкірно в основу хвоста. Паралельно експериментальним тваринам виконували внутрішньочеревні ін'єкції – 0,1 мл антигена, розведеного в пропорції 1:5 фізіологічним розчином. Для отримання стійкого АІТ такі маніпуляції проводили раз на тиждень продовж чотирьох тижнів. Розвиток тиреоїдиту спостерігався через тиждень після першої процедури.

Щурам зі змодельованим АІТ через тиждень після завершення імунізації вводили алогенні кріоконсервовані клітини фетальної печінки (кКФП) та кріоконсервовані клітини фетальних мезодермальних тканин (кКФМТ). Клітини виділяли комбінованим ферментно-механічним методом із плодів щурів 15–16 діб гестації в стерильних умовах (момент виявлення сперміїв у вагінальних мазках після підсадки самиць до самців вважали першою добою вагітності). До фрагментів печінки та мезодермальних тканин (м'язів, судин, строми) розміром 2–3 мм додавали 0,25%-й розчин трипсину в 0,1 М фосфатному буфері (рН 7,4). Фрагменти тканини печінки обробляли протягом 5 хв при 20°C, а мезодермальних тканин – 5 хв при 37°C, після цього їх механічним способом дезінтегрували на поодинокі клітини та фільтрували [33].

Кріоконсервування КФП та КФМТ проводили під захистом 10%-го ДМСО. Для цього 0,5 мл суспензії клітин із концентрацією 10–20 × 10⁶ кл/мл поміщали в 1 мл кріопробірки («Nunc», США), капельно змішували з рівним об'ємом 20%-го ДМСО і через 5 хв еквілібрації за кімнатної температури охолоджували зі швидкістю 1 град/хв до –80°C із наступним зануренням у рідкий азот. Кріоконсервовані зразки зберігали в рідкому азоті (–196°C) не менше трьох місяців. Клітинні суспензії відігрівали на водяній бані при 40°C з інтенсивним струшуванням. Показник життєздатності (тест за виключенням барвника трипанового синього) для кКФП становив (70 ± 5)%, для кКФМТ – (65 ± 3)%.

Rats were immunised in a following way: 0.05 ml of antigen per 100g of body weight was mixed with an equivalent volume of complete Freund's adjuvant [24, 35]. The mixture was injected intramuscularly or subcutaneously into the tail base. Simultaneously, the experimental animals received the intra-abdominal injections of 0.1 ml antigen diluted 1:5 with saline. These manipulations were repeated once a week within 4 weeks to obtain the stable AIT. The progressing thyroiditis was observed a week later the first procedure.

A week after completing the immunisation the rats with simulated AIT received the cryopreserved allogeneic fetal liver cells (cFLCs) and cryopreserved fetal mesodermal tissue cells (cFMTCs). Cells were isolated by a combined enzyme-mechanical method from rat fetuses of 15–16 gestation days under sterile conditions (the first day of pregnancy was the day when spermatozoa were revealed in vaginal smears after transferring females to males). The fragments of liver and mesodermal tissues (muscles, vessels, stroma) of 2–3 mm size were supplemented with 0.25% trypsin solution in 0.1 M phosphate buffer (pH 7.4). The liver and mesodermal tissue fragments were processed for 5 min at 20°C and for 5 min at 37°C, respectively, then they were mechanically ground up to single cells and filtered [34].

The FLCs and FMTCs were cryopreserved under 10% DMSO protection. For this purpose, 0.5 ml samples of cell suspension with 10–20 × 10⁶ cells/ml were placed into 1 ml cryovials (Nunc, USA), supplemented dropwise with an equal volume of 20% DMSO, incubated during 5 min at room temperature, cooled thereafter with 1 deg/min rate down to –80°C and then immersed into liquid nitrogen. Cryopreserved specimens were stored in liquid nitrogen (–196°C) for at least three months. The cell suspensions were thawed in a water bath at 40°C with intensive shaking. The viability index (trypan blue exclusion test) for cFLCs and cFMTCs was (70 ± 5)% and (65 ± 3)%, respectively.

After thawing the cFLCs and cFMTCs suspensions were once administered intravenously to rats (with insulin syringe in caudal vein) in an amount of 0.5 × 10⁶ cells per animal.

Animals were sacrificed with rapid cutting of spinal cord under light ether anaesthesia 7 days and a month later administering the fetal cells, *i. e.* in 2 weeks and 1.5 months post immunisation, respectively. The research was conducted according to the General Principles of Experiments in Animals approved by the 6th National Congress in Bioethics (Kyiv, 2016) and agreed to the statements of European Convention of for the Protection of Vertebrate Animals Used for Experimental and Other Scientific Purposes (Strasburg, 1986) [13, 37].

Histological examination was performed in TG isolated from rats of experimental groups, fixed in 10% neutral-buffered formalin, dehydrated in ethyl alcohol solutions of ascending concentration (from 60 to 100%),



Після відігріву суспензії кКФП та кКФМТ вводили щурам одноразово внутрішньовенно (інсуліновим шприцом у хвостову вену) із розрахунку $0,5 \times 10^6$ кл на одну тварину.

Тварин виводили з експерименту через 7 діб та місяць після введення фетальних клітин, тобто відповідно через 2 тижні та 1,5 місяці після закінчення імунізації. Для знеживлення щурів використовували метод миттєвого перерізання хребта в основі черепа під легким ефірним наркозом. Дослідження проводили відповідно до «Загальних принципів експериментів на тваринах» (Україна, 2016), схвалених VI Національним конгресом із біоетики, та узгоджених із положеннями «Європейської конвенції про захист хребетних тварин, які використовуються для експериментальних та інших наукових цілей» (Страсбург, 1986).

Для гістологічного дослідження виділяли ЩЗ щурів дослідних груп, фіксували у розчині нейтрального формаліну з масовою часткою 10%. Щитоподібні залози зневоднювали у розчинах етилового спирту висхідної концентрації (від 60 до 96°), суміші етилового спирту з хлороформом (1:1), просочували хлороформом із парафіном (37°C), а потім чистим парафіном (56°C); заливали у парафінові блоки [3, 9, 12]. Для підготовки матеріалу використовували термостат «ТС-80» (Росія). Усі виготовлені на санному мікротомі («Reichert», Австрія) серійні зрізи (товщиною 7–10 мкм) забарвлювали гематоксиліном Вейгерта та еозином. Гістологічну структуру клітин та міжклітинного матриксу аналізували на гістопрепаратах під світловим мікроскопом «Primo Star» («Carl Zeiss», Німеччина), фотографували за допомогою цифрової фотокамери «Power Shot A510» («Canon», Японія).

Результати та обговорення

Під час гістологічного дослідження ЩЗ інтактних щурів встановлено чітко виражену фолікулярну будову, добре візуалізувалися сполучнотканинні перегородки, які розділялися часточками. Орган мав притаманну структуру з усіма ознаками високої функціональної активності: фолікули різних розмірів (від великих до дрібних), їх стінка сформована в основному кубічними епітеліальними клітинами з округлими центрально розташованими ядрами помірної базофілії, у біляпікальних ділянках спостерігалось багато великих вакуолей розсмоктування колоїду. Колоїд помірно оксифільний, що вказувало на його рідку консистенцію. Процеси проліферації тиреоцитів виражені помірно. Спостерігалася незначна кількість інтерфолікулярних острівців із формуванням мікрофолікулів. Сполучнотканинні прошарки всередині ЩЗ тонкі; в них проходять артеріоли, венули, капіляри. Мікροструктура органа вказувала на виражену функцію-

in mixture of ethyl alcohol with chloroform (1:1), impregnated with chloroform and paraffin (37°C), then with pure paraffin (56°C); poured in paraffin blocks [16, 31, 36]. The TS-80 thermostat (Russia) was used for to prepare the material. Serial sections (7–10 μm thickness) were made with sledge microtome (Reichert, Austria) and stained with Weygert hematoxylin and eosin. The histological structure of cells and intercellular matrix was analyzed in histopreparations under the Primo Star light microscope (Carl Zeiss, Germany), and imaged with a digital camera Power Shot A510 (Canon, Japan).

Results and discussion

Histological examination of intact rat TG revealed a distinct follicular structure with well visualised connective tissue partitions, divided by lobes. The organ had an inherent structure with all the signs of high functional activity: the follicles were of different sizes (from large to small ones), their walls were formed mainly with cubic epithelial cells with rounded moderately basophilic nuclei located in the middle, a lot of large vacuoles with colloid resorption were observed near apices. Colloid was moderately oxyphilic, that indicated its liquid state. The processes of thyrocyte proliferation were moderately expressed. There were found single interfollicular islets with microfollicle formation. Connective tissue layers inside the TG were thin, and contained arterioles, venules, and capillaries. The organ's microstructure indicated a significant functional activity (Fig. 1). The thin capsule had clear boundaries and evenly distributed elongated fibrocytes. The interlobular connective tissue and the capsule contained the erythrocyte-filled blood capillaries with thin wall and flattened endothelial cells (Fig. 1).

In 14 days after immunization the histostructure of TG parenchyma of rats with experimental AIT lost its follicular structure. The gland had a high density, an abnormal structure of lobules and a rough surface. The follicle walls collapsed (colloid disappeared) and turned into the epithelial cords of irregular orientation. It was no possible to distinguish follicular epithelium from interfollicular one in these sites. Somewhere we observed the foci of lymphocytic infiltration in connective tissue layers (Fig. 2).

In 1.5 months after completing immunization, in all the animals with experimental AIT a pronounced rearrangement of TG parenchyma and stroma was preserved: the follicles lost their shape, disintegrated and formed the fields of epithelial cells, with no colloid observed in these areas, the connective tissue layers were significantly expanded and elongated in many sites (Fig. 3). Small foci of lymphocytic infiltration were widely observed, *i. e.* all the signs of autoimmune damage of TG accompanied with signs of normal morphostructure violations such as formation of granular connective



нальну активність. Відмічено тонку капсулу з чіткими межами, у якій рівномірно розподілялися видовжені фіброцити. У міжчасточковій сполучній тканині та капсулі містилися заповнені еритроцитами кровonosні капіляри з тонкою стінкою та сплюсненими ендотеліальними клітинами (рис. 1).

Через 14 днів після закінчення імунізації гісто-структура паренхіми ЩЗ щурів із експериментальним АІТ втрачала фолікулярну будову. Залоза мала високу щільність, аномальну структуру часток та горбистість поверхні. Стінки фолікулів спадали (колоїд зникав) і перетворювалися в епітеліальні тяжі неправильної орієнтації. Відокремити в таких місцях епітелій фолікулів від інтерфолікулярного епітелію неможливо. Подекуди спостерігалися вогнища лімфоцитарної інфільтрації у прошарках сполучної тканини, які охоплювали такі осередки деструктуризації ЩЗ (рис. 2).

Через 1,5 місяці після закінчення імунізації в усіх тварин із експериментальним АІТ зберігалася

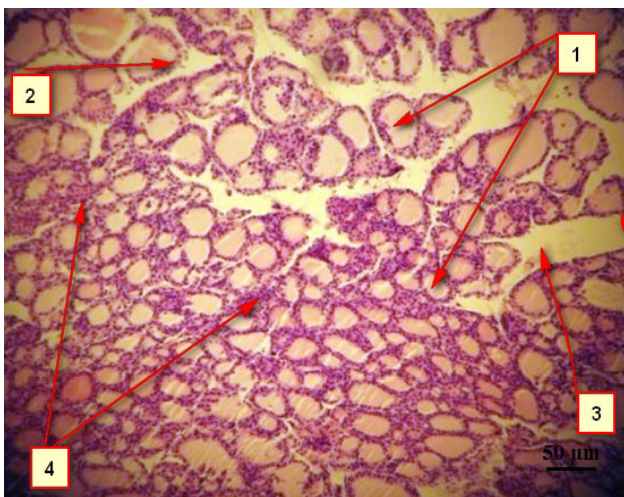


Рис. 1. Мікрофотографія ЩЗ інтактних самців щурів: 1 – фолікули; 2 – епітеліальні клітини; 3 – сполучнотканні прошарки; 4 – інтерфолікулярні острівці. Забарвлення гематоксиліном та еозином.

Fig. 1. Micrograph of TG of intact male rats: 1 – follicles; 2 – epithelial cells; 3 – connective tissue layers; 4 – interfollicular islets. H&E staining.

виражена перебудова паренхіми та строми ЩЗ: фолікули втрачали свою форму, розпадалися, утворюючи поля епітеліальних клітин, колоїд у таких місцях не спостерігався, на багатьох ділянках значно розширювалися та подовжувалися сполучнотканні прошарки. Часто зустрічалися дрібні вогнища лімфоцитарної інфільтрації, тобто зберігалися усі ознаки аутоімунного ураження ЩЗ із елементами руйнування її нормальної морфоструктури: формування грануляційної сполучної тканини,

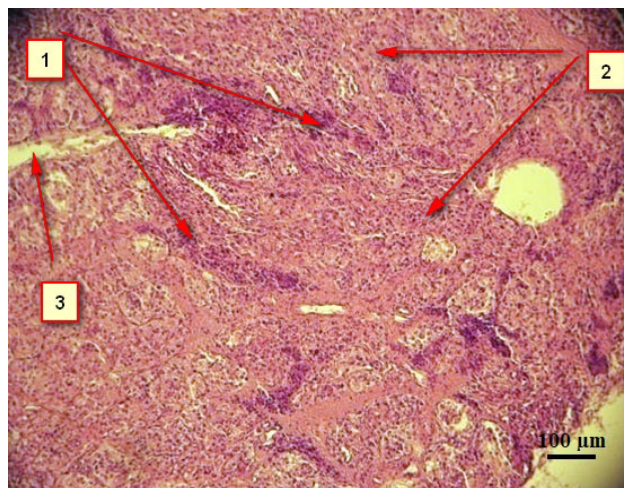


Рис. 2. Мікрофотографія ЩЗ самців щурів із АІТ (14 днів): 1 – епітеліальні тяжі; 2 – вогнища лімфоцитарної інфільтрації; 3 – прошарки сполучної тканини. Забарвлення гематоксиліном та еозином.

Fig. 2. Micrograph of TG of male rats with AIT (14 days): 1 – epithelial cords; 2 – foci of lymphocytic infiltration; 3 – layers of connective tissue. H&E staining.

tissue, presence of destructive sites of thyroid parenchyma and lymphoid infiltration. At the same time the gland lobules with unchanged histostructure were found in several areas (Fig. 3).

Thus, the animal immunization with human TG antigen resulted in development of its stable autoimmune syndrome, which was of a long-term nature and did not disappear after 1.5 months of observation.

In 7 days after cFLCs administration (14 days post immunization, respectively), in rats with simulated AIT we observed the signs of TG histostructure normalization. Along with the autoimmune lesion foci (fields of lymphoid infiltration, accumulation of lymphocytes of different diameter and shape), we also observed the sites of follicular structure in the gland, which were typical for normal tissue (Fig. 4).

The rats treated with cFMTCs had less pronounced signs of autoimmune lesions in thyroid parenchyma if compared with the animals with cFLCs, *i. e.* the foci with the signs of lymphocytic infiltration of loss of follicles were more rare, the large fields with preserved follicular structure were present, in some sites the TG structure virtually did not differ from the intact one (Fig. 5).

A month after cryopreserved allogeneic fetal cell administration the tendency towards the recovery of TG histostructure was kept. For example, after administering cFLCs we observed an increased number of structured small and medium follicles, but in some sites the follicle walls collapsed and turned into epithelial cords. The connective tissue layer contained single foci of lymphocytic infiltration (Fig. 6).

A month later cFMTCs administration the transformation of TG parenchyma had the same tendency

наявність місць деструкції тиреоїдної паренхіми та лімфоїдної інфільтрації. Поряд із цим подекуди зустрічалися часточки залози з незміненою гістоструктурою (рис. 3).

Таким чином, імунізація тварин антигеном ЩЗ людини призводить до розвитку стійкого аутоімунного її ураження, яке має тривалий перебіг і не зникає через 1,5 місяці спостережень.

Через 7 днів після введення кКФП (відповідно через 14 днів після закінчення імунізації) у щурів зі змодельованим АІТ спостерігали ознаки нормалізації гістоструктури ЩЗ. Поряд із вогнищами аутоімунного процесу (поля лімфоїдної інфільтрації, скупчення різного діаметру та форми лімфоцитів) у залозі також відмічалися ділянки фолікулярної структури, притаманні нормальній тканині (рис. 4).

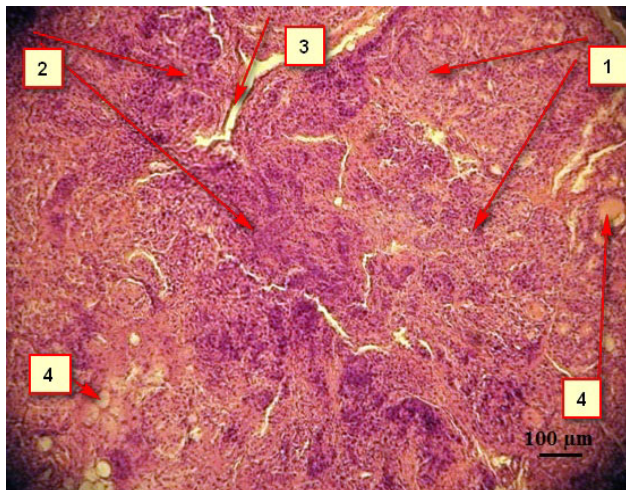


Рис. 3. Мікрофотографія ЩЗ самців щурів із АІТ (1,5 місяці): 1 – поля епітеліальних клітин; 2 – вогнища лімфоцитарної інфільтрації; 3 – прошарки сполучної тканини; 4 – активні фолікули. Забарвлювання гематоксилином та еозином.

Fig. 3. Micrograph of TG of male rats with AIT (1,5 months): 1 – epithelial cell fields; 2 – foci of lymphocytic infiltration; 3 – layers of connective tissue; 4 – active follicles. H&E staining.

У щурів, яким вводили кКФМТ, прояви аутоімунного ураження тиреоїдної паренхіми ЩЗ були менш вираженими, ніж у тварин, яким вводили кКФП: осередки з ознаками лімфоцитарної інфільтрації, втратою фолікулів зустрічалися рідше, спостерігалися великі поля із збереженою фолікулярною структурою, на окремих ділянках гістоструктура ЩЗ практично не відрізнялася від інтактної (рис. 5).

Через місяць після введення алогенних кріоконсервованих фетальних клітин зберігалася тенденція до відновлення гістоструктури ЩЗ.

as in the animals of previous group. However, if compared with the rats received cFLCs, the TG sections had bigger foci with the signs of normalized structure and functional activity of the gland. There were observed the fields with hormonally active follicles of small and medium size: the thyrocytes became cubic shape. The colloid was dense, contained the resorption vacuoles, that indicated a gradual recovery of functional activity of thyroid parenchyma. The areas of intrafollicular growth of thyrocytes and a small number of foci of lymphocytic infiltration were also noted (Fig. 7).

Thus, at early stages (7 days – 1 month) after cryopreserved fetal cell administration, we observed a positive effect on TG structure of animals with induced AIT. Both types of cryopreserved cell preparations potentiated the thyrocyte proliferation and microfollicle differentiation. At the same time, more pronounced effect was noted after applying the cells of mesodermal origin, *i. e.* cFMTCs.

We may emphasise two main mechanisms of the effect manifested by applied fetal cells, *i. e.* substitutive (populating the damaged sites in recipient's body and implementation of specific function) and paracrine ones (action of biologically active substances produced by transplanted cells). According to the current concepts, the effects observed after transplantation of stem and progenitor cells, those of fetal origin in particular, are stipulated exactly by biologically active substances they produce. The presence of these substances is mandatory for regulation of differentiation, migration and interaction of cells, and metabolic processes within these cells as well.

Today, the indisputable fact is the relationship between pituitary-thyroid and immune systems. In parti-

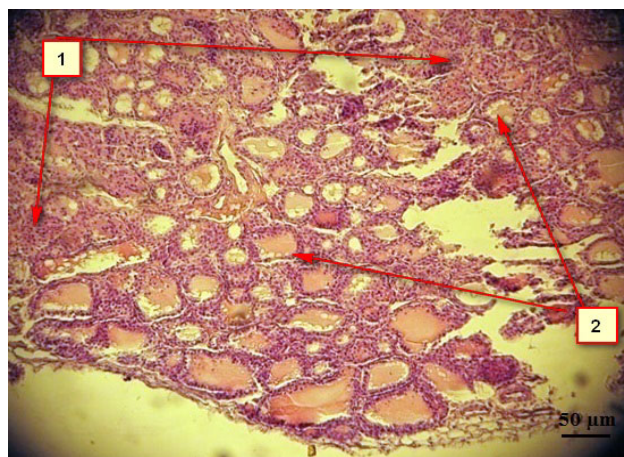


Рис. 4. Мікрофотографія ЩЗ самців щурів із АІТ (7 днів після введення кКФП): 1 – вогнища аутоімунного процесу; 2 – ділянки відновленої фолікулярної структури. Забарвлювання гематоксилином та еозином.

Fig. 4. Micrograph of TG of male rats with AIT (7 days after cFLCs administration): 1 – foci of autoimmune process; 2 – sites of recovered follicular structure. H&E staining.



Так, після введення кКФП спостерігалось збільшення кількості структурованих фолікулів дрібного та середнього розміру, однак на окремих ділянках стінки фолікулів спадалися і перетворювалися на епітеліальні тяжі. У прошарках сполучної тканини подекуди відмічалися вогнища лімфоцитарної інфільтрації (рис. 6).

Через місяць після введення кКФМТ перебудова паренхіми ЩЗ мала таку ж тенденцію, як й у тварин попередньої групи. Однак порівняно з тваринами, яким вводили препарат кКФП, на зрізах ЩЗ відмічали більш значні за розміром осередки з ознаками нормалізації структури та функціональної активності залози. Спостерігалися поля з гормонально активними фолікулами дрібного та середнього розміру: тиреоцити в них набували кубічної форми. Колоїд був щільним, у ньому відмічалися вакуолі розсмоктування, що вказувало на поступове відновлення функціональної активності тиреоїдної паренхіми. Також зустрічалися зони інтрафолікулярного росту тиреоцитів та незначна кількість вогнищ лімфоцитарної інфільтрації (рис. 7).

Таким чином, на ранніх термінах (7 діб – 1 місяць) після введення кріоконсервованих фетальних клітин спостерігався позитивний вплив на гістоструктуру ЩЗ тварин із індукованим АІТ. Обидва зразки кріоконсервованих клітин потенціювали процеси проліферації тиреоцитів та диференціювання мікрофолікулів. При цьому більш виражений ефект був після застосування клітин мезодермального походження – кКФМТ.

Можна виділити два основних механізми дії фетальних клітин, які вводилися: замісний (заселення ушкоджених ділянок в організмі реципієнта та виконання специфічної функції) та паракринний (реалізація завдяки біологічно активним речовинам, які виробляють трансплантовані клітини). Згідно з сучасними уявленнями, ефекти трансплантації стовбурових та прогеніторних клітин, зокрема фетального походження, зумовлені саме біологічно активними речовинами, які вони продукують. Наявність цих речовин є необхідним фактором, який регулює як процеси диференціювання, міграції та взаємодії клітин, так і метаболічні процеси всередині цих клітин.

На сьогодні незаперечним фактом є взаємозв'язок між гіпофізарно-тиреоїдною та імунною системами. Зокрема, тиреоїдні гормони посилюють імунну відповідь, безпосередньо впливаючи на лімфоцити або стимулюючи метаболічні процеси у лімфоїдних органах [20, 25, 26]. Крім того, розвиток АІТ тісно пов'язаний не тільки з порушенням імунологічних механізмів, а також з окремими ланками нейроендокринної системи. Такі зв'язки забезпечуються нервовими шляхами, нейропептидами, хемо- та цитокінами. Так, деякі автори [27, 28]

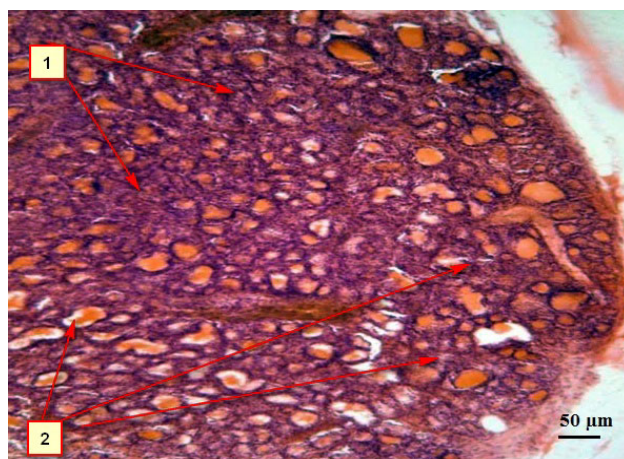


Рис. 5. Мікрофотографія ЩЗ самців щурів із АІТ (7 діб після введення кКФМТ): 1 – вогнища аутоімунного процесу; 2 – ділянки відновленої фолікулярної структури. Забарвлення гематоксилином та еозином.

Fig. 5. Micrograph of TG of male rats with AIT (7 days after cFMTCs administration): 1 – foci of autoimmune process; 2 – sites of recovered follicular structure. H&E staining.

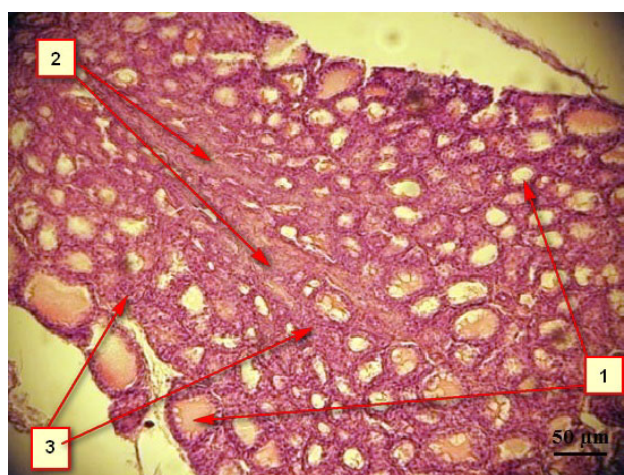


Рис. 6. Мікрофотографія ЩЗ самців щурів із АІТ (місяць після введення кКФП): 1 – структуровані гормонально активні фолікули; 2 – епітеліальні тяжі; 3 – вогнища лімфоцитарної інфільтрації. Забарвлення гематоксилином та еозином.

Fig. 6. Micrograph of TG of male rats with AIT (a month after cFLCs administration): 1 – structured hormonally active follicles; 2 – epithelial cords; 3 – foci of lymphocytic infiltration. H&E staining.

cular, thyroid hormones strengthen the immune response directly by either affecting lymphocytes or stimulating metabolic processes in lymphoid organs [7, 18]. In addition, the AIT development is closely associated not only with the disorder of immunological mechanisms, but with certain links of neuroendocrine system as well. These links are provided by neural pathways, neuropeptides, chemo- and cytokines. For example, some authors [19, 20] indicated a close relationship between thyroid hormones, cytokines and antithyroid autoimmunity in AIT patients. A cytokine imbalance plays an important role not only in forming the auto-

вказують на тісний взаємозв'язок між тиреоїдними гормонами, цитокінами та антитиреоїдним аутоімунітетом хворих на АІТ. Цитокінетичний дисбаланс відіграє важливу роль не тільки у формуванні аутоімунного ураження ЩЗ, а й у розвитку тиреоїдної недостатності як наслідку АІТ. Таким чином, продукти життєдіяльності трансплантованих клітин (особливо протеїни та пептиди, до яких належать цитокіни, ростові фактори та хемокіни) можуть істотно впливати на клітини реципієнта.

Крім того, вірогідним є утворення фолікулярної структури *de novo* із трансплантованих фетальних клітин, оскільки існують дані [31, 35], що *in vitro* були успішно генеровані функціональні фолікули ЩЗ із ембріональних стовбурових клітин, які мали здатність до експресії транскрипційних факторів NKX2-1 (TTF1) і Pax8. Ці фактори мають вирішальне значення для розвитку ЩЗ та експресії специфічних генів, що кодуєть біосинтез тиреоглобуліну, тиреопероксидази, а також TSH-рецепторів.

Слід зазначити, що клітинні препарати, які застосовувалися у роботі, мають у своєму складі мезенхімальні стовбурові клітини (МСК), що характеризуються потужною імуномодулюючою дією [24]. Ймовірно, саме присутністю МСК обумовлені встановлені нами раніше імуномодулюючі властивості клітин фетальної печінки [10]. При цьому у клітинах щурів частка МСК, ізольованих із фетальних тканин мезодермального походження, більша, ніж у фетальної печінки, основний вміст якої складають гемопоетичні клітини. З урахуванням вищезазначеного можна допустити, що більш виражений ефект кКФМТ для корекції АІТ обумовлений імуномодулюючими властивостями МСК, які входять до їх складу.

Отримані дані свідчать про перспективність використання стовбурових клітин та клітин-попередників фетального походження для корекції АІТ та можуть стати основою під час розробки нового ефективного підходу до лікування аутоімунного ураження тиреоїдної паренхіми.

Висновки

1. Моделювання АІТ у щурів лінії Вістар шляхом імунізації антигеном ЩЗ у комбінації з повним ад'ювантом Фрейнда призводить до значних та тривалих розладів їх тиреоїдної системи.

2. Результати гістоморфологічного аналізу підтверджують наявність стійкого та тривалого аутоімунного ураження ЩЗ експериментальних тварин. При цьому формування осередків лімфоїдної інфільтрації спостерігалось вже через 14 діб після закінчення імунізації.

3. Кріоконсервовані клітини фетального походження проявляють позитивний вплив на гістоструктуру ЩЗ щурів із індукованим АІТ. Введення кКФП і кКФМТ потенціє процеси проліферації тиреоци-

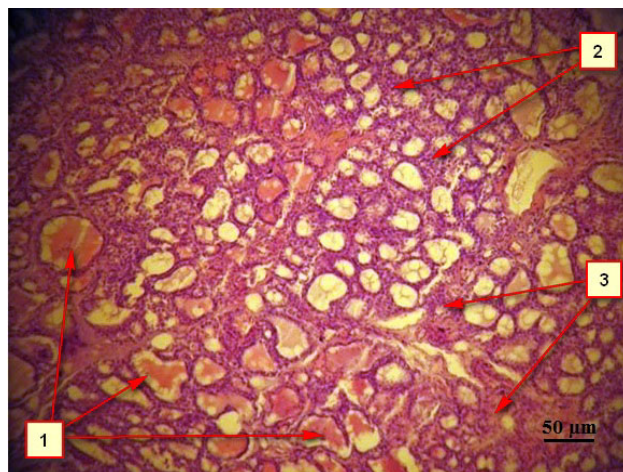


Рис. 7. Мікрофотографія ЩЗ самців щурів із АІТ (місяць після введення кКФМТ): 1 – структуровані гормональноактивні фолікули; 2 – зони інтрафолікулярного росту тиреоцитів; 3 – вогнища лімфоцитарної інфільтрації. Забарвлення гематоксилином та еозином.

Fig. 7. Micrograph of TG of male rats with AIT (a month after cFMTc administration): 1 – structured hormonally active follicles; 2 – zones of intrafollicular growth of thyrocytes; 3 – foci of lymphocytic infiltration. H&E staining.

immune lesions in TG, but also in thyroid failure progress, as a consequence of AIT. Thus, the metabolic by-products of transplanted cell may significantly affect the recipient's cells, especially proteins and peptides, including cytokines, growth factors and chemokines.

In addition, *de novo* formation of follicular structure from the transplanted fetal cells is probable, since there are the reports [29, 38] about successful *in vitro* generation of functional TG follicles from embryonic stem cells, which were capable to express transcription factors NKX2-1 (TTF1) and Pax8. These factors are critical for TG development and expression of specific genes, encoding the biosynthesis of thyroglobulin, thyroperoxidase, and TSH-receptors as well.

Of note is the fact, that the cellular products, used in this research, comprised mesenchymal stem cells (MSCs), possessing a strong immunomodulatory effect [12]. Probably, the immunomodulatory properties of fetal liver cells we established previously were stipulated exactly by the presence of MSCs [33]. Herewith, a part of MSCs in rat cells, isolated from fetal tissues of mesodermal origin was higher than that of fetal liver, the main part of which consists of hematopoietic cells. Taking into account the mentioned above we may assume that more pronounced effect of cFMTc for AIT correction results from the immunomodulatory properties of MSCs contained in the cell suspension.

Our findings testify to the prospects of using the stem and progenitor cells of fetal origin for AIT correction, and they may serve as the basis for developing a



тів та диференціювання мікрофолікулів. При цьому введення клітин мезодермального походження має більш виражений ефект, ніж клітин фетальної печінки.

Література

1. Бронштейн М.Э. Морфологические варианты аутоиммунных заболеваний // Проблемы эндокринологии. – 1991. – Т. 7, №2. – 610 с.
2. Грищенко В. И., Гольцев А.Н. Трансплантация продуктов эмбриофетоплацентарного комплекса: от понимания механизма действия к повышению эффективности применения // Пробл. криобиологии. – 2002. – №1. – С. 54–84.
3. Гистология / Под ред. Ю.А. Афанасьева. – 5-е изд. – М.: Медицина, 2002. – С. 294–502.
4. Каминский А.В. Актуальные вопросы терапии при хроническом аутоиммунном тиреоидите: применение селективных нестероидных противовоспалительных препаратов // Укр. мед. часопис. – 2004. – №4. – С. 40–48.
5. Лабораторные методы исследования в неинфекционной иммунологии / Под ред. О.Е. Вязова. – М.: Медицина, 1967. – 356 с.
6. Малова Н.Г., Божко Т.С., Комарова І.В. та ін. Вплив біопрепарату плаценти на тиреоїдну функцію кролів з експериментальним гіпотиреозом // Фундаментальна та клінічна ендокринологія: проблеми, здобутки, перспективи (Восьмі Данилевські читання): матеріали наук.-практ. конф. з міжнар. участю, Харків 26–27 лют. 2009 р. – Х., 2009. – С. 80–81.
7. Малова Н.Г., Юрченко Т.М., Божко Т.С. та ін. Експериментальне обґрунтування застосування кріоконсервованих препаратів ембриофетоплацентарного комплексу для корекції патологій щитовидної залози. Повідомлення І. Вплив біопрепарату фетального тимуса на функціональну активність щитовидної залози кролів // Проблемы криобиологии. – 2007. – Т. 17, №3. – С. 290–297.
8. Малова Н.Г., Юрченко Т.М., Божко Т.С. та ін. Експериментальне обґрунтування застосування кріоконсервованих препаратів ембриофетоплацентарного комплексу для корекції патологій щитовидної залози. Повідомлення ІІ. Вплив біопрепарату суспензії фетальних клітин на функціональну активність щитовидної залози // Проблемы криобиологии. – 2007. – Т. 17, №4. – С. 403–409.
9. Матвієнко А.В. Морфологічні дослідження на етапі доклінічного лікування лікарських засобів // Доклінічні дослідження лікарських засобів : метод. рекомендації / За ред. О.В. Стефанова. – К., 2001. – С. 196–199.
10. Петренко Ю.А. Иммунорегуляторные свойства клеток фетальной печени // Гены и клетки. – 2007. – Т. 2, №3. – С. 57–61.
11. Руководство по клинической эндокринологии / Под ред. Н.Т. Старковой. – СПб. : Питер, 1996. – 544 с.
12. Саркисов Д.С. Микроскопическая техника. – М.: Медицина, 1996. – 542 с.
13. Эндокринология / Под ред. Н. Лавина. – М.: Практика, 1999. – 1050 с.
14. Aksoy D.Y. Effects of 12 months treatment with L-selenomethionine on serum anti-TPO Levels in Patients with Hashimoto's thyroiditis // Thyroid. – 2007. – Vol. 17, №7. – P. 609–612.
15. Benvenega S. Thyroid nodules and thyroid autoimmunity in the context of environmental pollution. // Rev Endocr Metab Disord. – 2015. – Vol. 16, №4 – P. 319–340.
16. Boelaert K. Thyroid hormone in health and disease // J. Endocrinol. – 2005. – Vol. 187, №1. – P. 1–27.
17. Brenta G. Comparative efficacy and side effects of the treatment of euthyroid goiter with levo-thyroxine or triiodothyroacetic acid // J. Clin. Endocrinol. Metabol. – 2003. – Vol. 88, №11. – P. 5287–5292.

novel and efficient approach for the therapy of autoimmune damage of thyroid parenchyma.

Conclusions

1. Simulating AIT in Wistar rats via immunization with TG antigen in combination with the complete Freund's adjuvant resulted in significant and long-term disorders in their thyroid system.

2. The results of histomorphological analysis confirmed the presence of resistant and long-term autoimmune lesions in TG of experimental animals. Herewith the formation of lymphoid infiltration foci was observed already 2 weeks post immunization.

3. Cryopreserved cells of fetal origin positively affected the TG structure of rats with induced AIT. The administration of cFLCs and cFMTCs potentiated the thyrocyte proliferation and microfollicle differentiation. In this case the administration of cells of mesodermal origin was more pronounced than that of fetal liver cells.

References

1. Afanasyev Yu.A., editor. Histology. 5th ed. Moscow: Meditsina; 2002.
2. Aksoy D.Y. Effects of 12 months treatment with L-selenomethionine on serum anti-TPO levels in patients with Hashimoto's thyroiditis. Thyroid 2007; 17(7): 609–612.
3. Benvenega S. Thyroid nodules and thyroid autoimmunity in the context of environmental pollution. Rev Endocr Metab Disord 2015; 16(4): 319–340.
4. Boelaert K. Thyroid hormone in health and disease. J Endocrinol 2005; 187(1): 1–27.
5. Brenta G. Comparative efficacy and side effects of the treatment of euthyroid goiter with levo-thyroxine or triiodothyroacetic acid. J Clin Endocrinol Metabol 2003; 88(11): 5287–5292.
6. Bronshtein M.E. Morphological variants of autoimmune diseases. Problems of Endocrinology 1991; 7(2): 610.
7. Campbell A., Brieva T., Raviv L. et al. Concise review: process development considerations for cell therapy. Stem Cells Transl Med 2015; 4(10): 1155–1163.
8. Colter D.C. Identification of a subpopulation of rapidly self-renewing and multipotential adult stem cells in colonies of human marrow stromal cells. Proc Natl Acad Sci USA 2001; 98: 7841–7845.
9. De Vito P., Incerpi S., Pedersen J.Z. et al. Thyroid hormones as modulators of immune activities at the cellular level. Thyroid 2011; 21(8): 879–890.
10. Di Nicola M., Carlo-Stella C., Magni M. et al. Human bone marrow stromal cells suppress T-lymphocyte proliferation induced by cellular or nonspecific mitogenic stimuli. Blood 2002; 99(10): 3838–3843.
11. Fallahi P., Ferrari S.M., Elia G. et al. Novel therapies for thyroid autoimmune diseases. Expert Rev Clin Pharmacol 2016; 9(6): 853–861.
12. Fallahi P., Ferrari S. M., Ruffilli I. et al. The association of other autoimmune diseases in patients with autoimmune thyroiditis: Review of the literature and report of a large series of patients. Autoimmun Rev 2016; 15(12): 1125–1128.
13. Gao F., Chiu S.M., Motan D.A.L., et al. Mesenchymal stem cells and immunomodulation: current status and future prospects. Cell Death and Disease 2016; 7(1): 2062–2066.
14. Grischenko V.I., Goltsev A.N. Transplantation of the products of embryofetoplacental complex. From understanding of mechanism of the effect to increasing the efficiency of application. Probl Cryobiol Cryomed 2002; (1): 54–84.

18. Campbell A., Brieva T., Raviv L. et al. Concise review: process development considerations for cell therapy // *Stem Cells Transl. Med.* – 2015. – Vol. 4, №10. – P. 1155–1163.
19. Colter D.C. Identification of a subpopulation of rapidly self-renewing and multipotential adult stem cells in colonies of human marrow stromal cells // *Proc. Natl. Acad. Sci. USA.* – 2001. – Vol. 98. – P. 7841–7845.
20. De Vito P., Incerpi, S., Pedersen J.Z. et al. Thyroid hormones as modulators of immune activities at the cellular level // *Thyroid.* – 2011. – Vol. 21, №8. – P. 879–890.
21. Di Nicola M., Carlo-Stella C., Magni M. et al. Human bone marrow stromal cells suppress T-lymphocyte proliferation induced by cellular or nonspecific mitogenic stimuli // *Blood.* – 2002. – Vol. 99. – P. 3838–3843.
22. Fallahi P., Ferrari S.M., Elia G. et al. Novel therapies for thyroid autoimmune diseases // *Expert. Rev. Clin. Pharmacol.* – 2016. – Vol. 9, №6. – P. 853–861.
23. Fallahi P., Ferrari S.M., Ruffilli I. et al. The association of other autoimmune diseases in patients with autoimmune thyroiditis: Review of the literature and report of a large series of patients // *Autoimmun. Rev.* – 2016. – Vol. 15, №12. – P. 1125–1128.
24. Gao F., Chiu S.M., Motan D.A.L. et al. Mesenchymal stem cells and immunomodulation: current status and future prospects // *Cell Death and Disease.* – 2016. – Vol. 7, №1. – P. 2062–2066.
25. Hutchings P., Hedlund G., Dawe, K. et al. Effect of the synthetic immunomodulator Linomide on experimental models of thyroiditis // *Immunology.* – 1999. – Vol. 96, №3. – P. 340–347.
26. Incerpi S., Hsieh M.T., Lin H.Y., et al. Thyroid hormone inhibition in L6 myoblasts of IGF-I-mediated glucose uptake and proliferation: new roles for integrin $\alpha\beta3$ // *Am. J. Physiol. Cell Physiol.* – 2014. – Vol. 307, №2. – P. 150–161.
27. Jara L.J., Navarro C., Carrasco M. et al. Thyroid disease in Sjogren's syndrome // *Clin. Rheumatol.* – 2007. – Vol. 26, №10. – P. 1601–1606.
28. Jara L.J., Navarro C., Medina G. et al. Immune-neuroendocrine interactions and autoimmune diseases. // *Clin. Dev. Immunol.* – 2006. – Vol. 13, №2–4. – P. 109–123.
29. Kolypetri, P., King J., Larijani M. et al. Genes and environment as predisposing factors in autoimmunity: acceleration of spontaneous thyroiditis by dietary iodide in NOD.H2(h4) mice // *Int. Rev. Immunol.* – 2015. – Vol. 34, №6. – P. 542–556.
30. Korbiling M., Estrov Z. Adult stem cells for tissue repair – a new therapeutic concept? // *N. Engl. J. Med.* – 2003. – №349. – P. 570–582.
31. Mansouri A., Chowdhury K., Gruss P. Follicular cells of the thyroid gland require Pax8 gene function // *Nat. Genet.* – 1998. – Vol. 19, №1. – P. 87–90.
32. Marta E., Montesinos J.J. Immunoregulation by mesenchymal stem cells: biological aspects and clinical applications // *Neural Regen. Res.* – 2014. – Vol. 9, №24. – P. 2197–2204.
33. Petrenko A.Yu., Sukach A.N. Isolation of intact mitochondria and hepatocytes using vibration // *Analytical Biochem.* – 1991. – Vol. 194, №2. – P. 326–329.
34. Rose N.R., Twarog F.J., Crowle A.J. Murine thyroiditis: importance of adjuvant and mouse strain for the induction of thyroid lesions // *J. Immunol.* – 1971. – Vol. 106, № 3. – P. 698–704.
35. Shioko Kimura Thyroid regeneration: how stem cells play a role? // *Front Endocrinol. (Lausanne).* – 2014. – Vol. 5, №55. – P. 89–96.
36. Weetman A.P. The immunopathogenesis of chronic autoimmune Thyroiditis one century after Hasimoto // *Eur. Thyroid J.* – 2012. – №1. – P. 243–250.
37. Wiersinga W.M. Thyroid autoimmunity // *Endocr. Dev.* – 2014. – Vol. 26. – P. 139–157.
15. Hutchings P., Hedlund G., Dawe K. et al. Effect of the synthetic immunomodulator Linomide on experimental models of thyroiditis. *Immunology* 1999; 96(3): 340–347.
16. Incerpi S., Hsieh M.T., Lin H.Y. et al. Thyroid hormone inhibition in L6 myoblasts of IGF-I-mediated glucose uptake and proliferation: new roles for integrin $\alpha\beta3$. *Am J Physiol Cell Physiol* 2014; 307(2): 150–161.
17. Jara L.J., Navarro C., Carrasco M. et al. Thyroid disease in Sjogren's syndrome. *Clin Rheumatol* 2007; 26(10): 1601–1606.
18. Jara L.J., Navarro C., Medina G. et al. Immune-neuroendocrine interactions and autoimmune diseases. *Clin Dev Immunol* 2006; 13(2–4): 109–123.
19. Kaminsky A.B. Topical questions of therapy of chronic autoimmune thyroiditis therapy: application of selective non-steroidal anti-inflammatory drugs. *Ukrainian Medical Journal* 2004; (4): 40–48.
20. Kolypetri P., King J., Larijani M. et al. Genes and environment as predisposing factors in autoimmunity: acceleration of spontaneous thyroiditis by dietary iodide in NOD.H2(h4) mice. *Int Rev Immunol* 2015; 34(6): 542–56.
21. Korbiling M., Estrov Z. Adult stem cells for tissue repair – a new therapeutic concept? *N Engl J Med* 2003; (349): 570–582.
22. Lavin N., editor. *Endocrinology. Moscow: Praktika; 1999.*
23. Malova N.G., Bozhko T.S., Komarova I.V. et al. Influence of placental bioprecipitate on thyroid function of rabbits with experimental hypothyroidism. In: *Fundamental and clinical endocrinology: problems, achievements, perspectives (8th Danilevsky Readings). Proceedings of Conference with International Participation; 2009 Febr 26–27; Kharkiv, Ukraine. p. 80–81.*
24. Malova N.G., Yurchenko T.M., Bozhko T.S. et al. Experimental substantiation for applying cryopreserved preparations of embryofetoplacental complex in thyroid gland pathology correction. Report 1. Effect of fetal thymus preparations on rabbit thyroid gland functional activity. *Probl Cryobiol Cryomed* 2007; 17(3): 290–297.
25. Malova N.G., Yurchenko T.M., Bozhko T.S. et al. Experimental substantiation for applying cryopreserved preparations of embryofetoplacental complex in thyroid gland pathology correction. Report 2. The effect of human fetal cell suspension biopreparation on functional activity of rabbit thyroid gland. *Probl Cryobiol Cryomed* 2007; 17(4): 403–409.
26. Mansouri A., Chowdhury K., Gruss P. Follicular cells of the thyroid gland require Pax8 gene function. *Nat Genet* 1998; 19(1): 87–90.
27. Marta E., Montesinos J.J. Immunoregulation by mesenchymal stem cells: biological aspects and clinical applications. *Neural Regen Res* 2014; 9(24): 2197–2204.
28. Matvienko A.V. Morphological research at pre-clinical study of drugs. In: Stefanov O.V., editor. *Pre-clinical study of drugs: guidelines. Kyiv; 2001. p. 196–199.*
29. Petrenko A.Yu., Sukach A.N. Isolation of intact mitochondria and hepatocytes using vibration. *Analytical Biochem* 1991; 194(2): 326–329.
30. Petrenko Yu.A. Immunoregulative properties of human fetal hepatic cells. *Genes & Cells* 2007; 2(3): 57–61.
31. Rose N.R., Twarog F.J., Crowle A.J. Murine thyroiditis: importance of adjuvant and mouse strain for the induction of thyroid lesions. *J Immunol* 1971; 106(3): 698–704.
32. Sarkisov D.S. *Microscopic technique. Moscow: Meditsina; 1996.*
33. Shioko K. Thyroid regeneration: how stem cells play a role? *Front Endocrinol (Lausanne)* 2014; 5(55): 89–96.
34. Starkova N.N., editor. *Guidelines for clinical endocrinology. St. Petersburg: Piter; 1996.*
35. Vyazov O.Ye., editor. *Laboratory research methods in non-infectious immunology. Moscow: Meditsina; 1967.*
36. Weetman A.P. The immunopathogenesis of chronic autoimmune thyroiditis one Century after Hasimoto. *Eur Thyroid J* 2012; (1): 243–250.
37. Wiersinga W.M. Thyroid autoimmunity. *Endocr Dev* 2014; 26: 139–157.

