

УДК 615.361:611.018.1:617.76-001.4-003.93-092.4

Ю.В. Чепурний<sup>1</sup>, Т.В. Кустрьо<sup>1</sup>, А.В. Корсак<sup>1\*</sup>, В.В. Ліходієвський<sup>1</sup>,  
А.Є. Родніченко<sup>2,3</sup>, О.С. Губар<sup>3,4</sup>, О.В. Злацька<sup>2,3</sup>, А.В. Копчак<sup>1</sup>,  
А.О. Забіла<sup>1</sup>, С.С. Олефір<sup>1</sup>, Д.О. Зубов<sup>2,3</sup>, Р.Г. Васильєв<sup>2,3</sup>, Ю.Б. Чайковський<sup>1</sup>

## Вплив постнатальних мультипотентних стовбурових клітин (похідних нервового гребня) на перебіг регенерації в зоні експериментального пошкодження м'якотканинного вмісту орбіти ока

UDC 615.361:611.018.1:617.76-001.4-003.93-092.4

Yu.V. Chepurnyi<sup>1</sup>, T.V. Kustrjo<sup>1</sup>, A.V. Korsak<sup>1\*</sup>, V. V. Likhodievskiy<sup>1</sup>,  
A.E. Rodnichenko<sup>2,3</sup>, O.S. Gubar<sup>3,4</sup>, O.V. Zlatska<sup>2,3</sup>, A.V. Kopchak<sup>1</sup>,  
A.O. Zabyla<sup>1</sup>, S.S. Olefir<sup>1</sup>, D.O. Zubov<sup>2,3</sup>, R.G. Vasyliev<sup>2,3</sup>, Yu. B. Chaikovskiy<sup>1</sup>

## Influence of Adult Neural Crest-Derived Multipotent Stem Cells on Regeneration of Orbital Soft Tissue Content After Experimental Injury

**Ключові слова:** регенерація, стовбурові клітини, м'якотканинний вміст орбіти, орбітальна травма.

**Ключевые слова:** регенерация, стволовые клетки, мягкотканное содержимое орбиты, орбитальная травма.

**Key words:** regeneration, stem cells, orbital contents, orbital trauma.

Травматичні пошкодження орбіти ока пов'язані з одночасним ураженням декількох структур різного генезу, що обтяжує перебіг патологічних процесів у них та формує «порочне коло» патогенезу. Дегенерація м'якотканинного вмісту орбіти (окорухові м'язи та ретробульбарна клітковина) негативно впливає на відновлення очного яблука, зорового та окорухового нерва, що може змінювати форму обличчя внаслідок посттравматичного енофтальму [3]. У цьому випадку реабілітація пацієнтів буде більш тривалою, а її ефективність меншою. Актуальним є пошук ефективних засобів, які одночасно стимулювали б регенерацію структур орбіти. Одним із таких засобів є застосування стовбурових клітин, основний механізм дії яких у місці введення – хоумінг, виділення васкулогенних або інших трофічних факторів, цитокінів та клітинних месенджерів [4]. Завдяки властивостям стовбурових клітин їх можливо використовувати як ефективний засіб стимуляції відновлення структур пошкодженої орбітальної ділянки [4, 5].

Orbital trauma is associated with simultaneous damage of several structures with different histological genesis, mutually aggravating the pathological processes in them and forming a 'vicious circle' of pathogenesis. The degeneration of orbital soft tissue content (including the oculomotor muscle, nerves and retrobulbar tissue) negatively affects the restoration of such important structures as the eyeball, visual and oculomotor nerves, may cause facial asymmetry due to post-traumatic enophthalmos [2]. In this case, rehabilitation of patients takes longer time and its effectiveness decreases. Therefore it is important to search for novel effective ways that would simultaneously stimulate the regeneration of several structures in orbital cavity. The using of stem cells is one of these ways. Various types of stem cells could be used for treatment of many pathological conditions [3]. Homing, excretion of vasculogenic or other trophic factors, cytokines and cellular messengers are the main mechanisms of their action at the site of administration. In our opinion due to the established properties of stem cells allow to use them as an effective mean of

<sup>1</sup>Національний медичний університет імені О.О. Богомольця, м. Київ, Україна

<sup>2</sup>ДУ «Інститут генетичної та регенеративної медицини НАМН України», м. Київ, Україна

<sup>3</sup>Біотехнологічна лабораторія ilaya.regeneration, Медична компанія ilaya®, м. Київ, Україна

<sup>4</sup>Інститут молекулярної біології та генетики НАН України, м. Київ

<sup>1</sup>Bogomolets National Medical University, Kyiv, Ukraine

<sup>2</sup>State Institute of Genetic and Regenerative Medicine of the National Academy of Medical Sciences of Ukraine, Kyiv, Ukraine

<sup>3</sup>Biotechnological Laboratory ilaya.regeneration, Medical Company ilaya, Kyiv, Ukraine

<sup>4</sup>Institute of Molecular Biology and Genetics of the National Academy of Sciences of Ukraine, Kyiv, Ukraine

\*Автор, якому необхідно надсилати кореспонденцію:

бульв. Т. Шевченка, 13, м. Київ, Україна, 01601;

тел.: (+38 044) 234-40-67

електронна пошта: Alina.Korsak.Ns@gmail.com

\*To whom correspondence should be addressed:

13, T. Shevchenko ave., Kyiv, Ukraine 61601;

tel.: +380 44 234 4067

e-mail: Alina.Korsak.Ns@gmail.com

Надійшла 26.01.2018

Прийнята до друку 19.02.2018

Received January, 26, 2018

Accepted February, 19, 2018

© 2018 A.V. Korsak et al. Published by the Institute for Problems of Cryobiology and Cryomedicine

This is an Open Access article distributed under the terms of the Creative Commons Attribution License (<http://creativecommons.org/licenses/by/4.0>), which permits unrestricted reuse, distribution, and reproduction in any medium, provided the original work is properly cited.

Мета роботи – вивчення структурних змін м'якотканинного вмісту травмованої орбіти ока щурів після застосування постнатальних мультипотентних стовбурових клітин – похідних нервового гребня.

У експерименті було розроблено модель пошкодження орбіти та її м'якотканинного вмісту (окорухові м'язи та ретробульбарна клітковина). Дослідження проводили на 8-місячних щурах лінії Вістар. Тварин розділили на дві експериментальні групи (по 15 у кожній). У щурів обох груп під внутрішньочеревним наркозом (0,6 мл кетаміну) моделювали округлої форми кістковий дефект правої вилицевої кістки  $1 \times 2$  мм без порушення її неперервності. Паралельно травмували м'якотканинний вміст орбіти шляхом виділення окорухових м'язів та зорового нерву з подальшим короткочасним розчавленням комплексу виділених тканин затискачем. У результаті було пошкоджено м'якотканинний вміст орбіти, зоровий нерв та кістку. Щурам першої групи після травмування в ділянку пошкодження вводили 0,9%-й розчин NaCl, щурам другої групи – сингенні постнатальні мультипотентні стовбурові клітини – похідні нервового гребня, отримані з волосяного фолікула вібрисів у кількості  $0,5 \times 10^6$ . Операційну рану поширово ушивали.

За контроль брали м'якотканинний вміст неушкодженої орбіти з протилежної від місця травми сторони.

Забір матеріалу для дослідження (окорухові м'язи та ретробульбарна клітковина) проводили через 3 та 6 тижнів після експериментальної травми. Попередньо тварин виводили з експерименту введенням летальної дози тіопенталу.

Експерименти над тваринами проводили відповідно до положень Директиви 2010/63/EU Ради Європи та Європейського парламенту «Щодо захисту лабораторних тварин, які використовуються з науковою метою».

Матеріал фіксували у 10 %-му розчині формаліну, м'якотканинний вміст орбіти після стандартної проводки заключали у парафінові блоки. Виготовляли поздовжні та поперечні зрізи, які забарвлювали гематоксиліном та еозином.

Препарати досліджували в світлооптичному мікроскопі «Olympus BX51» («Olympus», Японія) та фотографували за допомогою цифрової фотокамери «Olympus zoom 4040» («Olympus»). Отримані зображення обробляли в програмі «ImageJ 1.50» («NIH», США).

За даними світлової мікроскопії (забарвлювання гематоксиліном та еозином) м'якотканинний вміст неушкодженої орбіти у тварин обох експериментальних груп (контроль) включав очні м'язи з збереженими м'язовими волокнами, які розташовувалися впорядковано. Такі ендорбітальні м'язові волокна містили помірну кількість ядер на периферії. Очні м'язи орбіти

stimulating structure regeneration of the damaged orbital soft tissue [3, 4].

The research aim was to study structural changes of injured orbital content of rats after application of adult neural crest-derived multipotent stem cells.

In our research a model of orbital trauma and orbital soft tissue content (oculomotor muscles and retrobulbar tissue) was developed. The experiment was performed in forty 8-week-old Wistar rats. The animals were divided into the two experimental groups (15 animals in each group). In rats of two experimental groups, a rounded bone defect of the right orbital bone ( $1 \times 2$  mm) with preserving its continuity was simulated under anesthesia (ketamine 0.6 ml by intraperitoneal injection). Simultaneously the soft tissue content of the orbit was damaged by separating the oculomotor muscles and the optic nerve with the subsequent short-term crushing of the selected tissues complex with a clamp. Orbital soft tissue content, ophthalmic nerve and bone were injured. To the animals of the first experimental group 0.9% NaCl was injected into the damaged area. In the second group, syngeneic postnatal multipotent stem cells, derivatives of the nerve crest derived from the rat vibrissa follicles of  $0.5 \times 10^6$  were injected. The surgical wound was closed in layers.

The soft tissue content of the non-damaged orbit on the opposite side was assumed as a control.

The material (oculomotor muscles and retrobulbar tissue) for studying was sampled in 3 and 6 weeks after an experimental trauma. The animals were sacrificed by the lethal dose of thiopental.

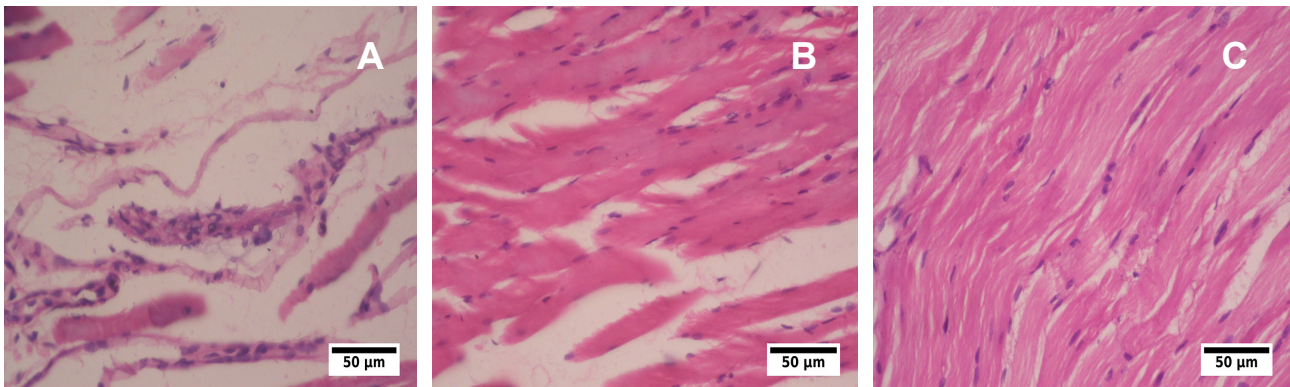
The experiments were carried out in accordance with the provisions of Directive 2010/63/EU of the European Council and the European Parliament 'On the Protection of Laboratory Animals Used for Scientific Purposes'.

The specimens were fixed in 10% formalin, the orbital soft tissue content was embedded into paraffin blocks. Longitudinal and transverse sections were made. They were stained with hematoxylin and eosin.

The sections were observed using light-optical microscope Olympus BX51 (Olympus, Japan) and images were recorded with Olympus zoom 4040 (Olympus, Japan) digital camera. The images were processed using ImageJ 1.50 (NIH, USA) software.

According to the light microscopy data (staining with hematoxylin and eosin), the soft tissue of the intact orbit in animals of both experimental groups contained ocular muscles with preserved muscle fibers with an ordered arrangement. These endoorbital muscle fibers contained a moderate amount of nuclei with their peripheral location. The oculomotor muscles are striated, but differ from the skeletal muscles of the trunk and extremities, whereas





Гістологічна картина м'якотканинного вмісту орбіти ока: **A** – м'якотканинний вміст неушкодженої орбіти (контроль). Впорядковане розташування тонких м'язових волокон; **B** – утворення м'язових бруньок у щурів першої групи (саркоплазма волокон з великою кількістю ядер); **C** – велика кількість м'язових трубочок у щурів другої групи (розірвані м'язові волокна практично не виявляються).

Histologic pattern of orbital soft tissue content: **A** – soft tissue content of the intact orbit (control). Ordered arrangement of thin muscle fibers; **B** – muscle bud formation in rats of the first group (sarcoplasm of fibers with a large number of nuclei); **C** – large number of myotubules in rats of the second group (disrupted muscle fibers are hardly revealed).

є посмугованими, але відрізняються від скелетних м'язів тулуба та кінцівок, оскільки належать до так званої тоничної системи. М'язові волокна очних м'язів тонкі, короткі та оточені значною кількістю збільшених у розмірах міосателітоцитів із філоподіоподібними відростками. Нейром'язові з'єднання розташовувалися вздовж усього м'язового волокна, на відміну від скелетних м'язів, де одна пляшка прямує до одного (частіше до довгого) волокна [7].

У контролі (рисунок, А) кількість ретробульбарної жирової клітковини була значною, несуттєво відрізнялася від звичайного білого жиру та була представлена чисельними меншими за розміром жировими клітинами з центральним розташуванням ліпідної краплі. Судини мікроциркуляторного русла у вигляді густої сітки спостерігалися як в ендоробітальних м'язах, так і в ретробульбарній клітковині.

Аналіз гістологічних зрізів м'якотканинного вмісту ушкодженої орбіти у тварин обох експериментальних груп в строки 3 та 6 тижнів після травми виявив ознаки регенерації на тлі залишкових проявів деструкції після пошкодження, але інтенсивність процесів дегенерації та відновлення була виражена неоднаково. Раніше нами встановлено, що травматичне пошкодження орбітальної зони в експерименті після моделювання ініціює структурні зміни всіх компонентів вмісту орбіти: дегенерація зорового нерва, міонекроз та зникнення ретробульбарної клітковини [2].

На 3-му тижні після нанесення травми в очних м'язах тварин першої групи залишалися незначні ділянки розриву волокон, заповнених молодою грануляційною тканиною, яка складалася переважно з макрофагів та незначної кількості лейкоцитів та фібробластів. Спостерігалось явище колбоутворення, яке свідчить про регенерацію м'язової тканини, виявлялися осередки саркоплазми з великою кількістю ядер

they are belonged to the so-called 'tonic system'. The muscle fibers of ocular muscles were thin, short, and surrounded by a significant amount of myosatellitocytes extended with filopodium-like processes. Neuromuscular junctions were located along the entire muscle fiber, in contrast with skeletal muscle, where one plaque was directed to the one, mostly to a long fiber [7].

In the control (Figure A) the volume of retrobulbar fat tissue was significant. It was slightly different, comparing with normal white fat, and was represented by a number of smaller fat cells with a lipid droplet central location. Microvasculature dense network of vessels was present both in oculomotor muscles and retrobulbar fat tissue.

The histological analysis of an injured orbital soft tissue content of both experimental groups in 3 and 6 weeks after the trauma showed the presence of regeneration against the background of other signs of destruction after a damage, but the intensity of degeneration and recovery was differently expressed. Previously it was established that experimental orbital trauma had initiated structural changes in all the components of orbital content, as a degeneration of optic nerve, myonecrosis and atrophy of retrobulbar fat tissue [1].

In the animals of the first group 3 weeks after the orbital trauma there were insignificant areas of ruptured fibers in the ocular muscles, filled with immature granulation tissue, consisting mainly of macrophages, and less amount of leukocytes and fibroblasts. There was an occurrence of retinal conus formation, testifying to a muscular tissue regeneration. There was revealed a protrusion of sarcoplasm with a large number of nuclei at the ends of damaged muscle fibers (muscle buds) (Figure B). Elements of connective tissue inhibited conjugation of muscle buds and connection of the damaged fibers. Moreover a moderate amount of giant cells with

на кінцях пошкоджених м'язових волокон, так звана м'язова брунька (рисунок, В). Злиття бруньок та сполученню травмованих волокон перешкоджали елементи сполучної тканини. Крім того, спостерігалася помірна кількість гігантських однопольових клітин із центральним розташуванням ядра – м'язові трубочки, які вважаються основним маркером регенерації та джерелом для повноцінного ремоделювання м'яза [1, 6]. Вони утворюються за рахунок розмноження та перебудови наявних в очному м'язі міосателітоцитів [4, 8]. Ретробульбарна клітковина та судини мікроциркуляторного русла практично не виявлялися.

У очних м'язах тварин другої групи на 3-му тижні спостереження тільки іноді зустрічалися ділянки розриву волокон, заповнені молодою грануляційною тканиною (рисунок, С). Менше ніж у тварин першої експериментальної групи виявлялися сполучнотканинні елементи (макрофаги, лейкоцити та фібробласти). Кількість м'язових бруньок незначна. У цей термін маркером відновлення у тварин другої групи служили трубочки, кількість яких була більшою, ніж у тварин першої групи [6, 7]. М'язові трубочки забезпечують повноцінну регенерацію за рахунок активної проліферації та диференціювання міосателітоцитів. На 3-му тижні спостереження у тварин другої групи, на відміну від першої, вже сформувалася невелика кількість ретробульбарної клітковини та виявлялися судини мікроциркуляторного русла.

На 6-му тижні після травматичного ушкодження орбітального вмісту у тварин першої та другої груп явища міонекрозу замістилися регенерацією з рубцевотворенням внаслідок збільшення інтерстиційної сполучної тканини, почалося ремоделювання м'язових волокон, але вираженість ознак в групах була різною, як і на попередньому терміні дослідження.

У тварин першої групи на 6-му тижні після пошкодження виявлено розмежування у часі міогенезу та ревазуляризації, оскільки спостерігалася значна кількість регенеруючих та зрілих м'язових волокон, але кількість новоутворених судин мікроциркуляторного русла між ними виявилася мінімальною порівняно з другою групою. Новоутворені м'язові елементи мали ознаки дегенерації. Кількість фібробластів і колагенових волокон була підвищеною, що затримувало регенерацію. В окорухових м'язах тварин першої групи через 6 тижнів після пошкодження на тлі відновлених м'язів спостерігалися ознаки вираженого фіброзу (м'язового мозоля). Ретробульбарна клітковина, як і на попередньому терміні, практично не виявлялася.

У тварин другої групи на відміну від першої на 6-му тижні після пошкодження виявлялися ознаки успішного міогенезу та ревазуляризації, про що свідчила значна кількість регенеруючих та зрілих м'язових волокон, між якими була утворена густа сітка судин

a single central nucleus location (myotubules), was observed, which were considered to be the main marker of regeneration and a source for a complete remodeling of muscles [5, 6]. They are formed by reproduction and rebuilding of myosatellites in ocular muscles [3, 8]. The retrobulbar fat tissue and microvasculature network of vessels were not found in the animals of this group.

In the second group of animals 3 weeks after the orbital trauma there were single ruptured areas of fibers in the oculomotor muscles filled with immature granulation tissue (Figure C). In this group the quantity of connective tissue elements, such as macrophages, leukocytes and fibroblasts, were lower in contrary to the animals of experimental group. The number of muscle buds was insignificant. In the control group of animals the myotubules were the recovery markers. Their number was higher than in the animals of experimental group [6, 7]. Myotubules provide a complete regeneration due to an active proliferation and differentiation of myosatellites. To the third week of observation in the control group of animals versus the experimental one a small amount of retrobulbar fat tissue as well as microvasculature network of vessels were found.

Six weeks after an experimental orbital trauma in the animals of both groups myonecrosis was completely substituted with a regeneration tissue with forming scar as a result of growth of interstitial connective tissue and the beginning of muscle fiber remodeling, but the intensity of signs in both groups was different, as in the previous observation period.

In the animals of the first group, to week 6 after the injury, a separation in time of myogenesis and revascularization were found, whereas there was a significant number of regenerating and mature muscle fibers, but the number of newly formed microcirculation vessels was minimal if compared to the second group. Due to this newly formed muscle elements had degeneration signs. There was an increased number of fibroblasts and collagen fibers that delayed regeneration. Therefore, in oculomotor muscles of the animals of the first group, 6 weeks after injury the associated with the restored muscles the signs of expressed fibrosis (muscle corpuscle) were observed. Retrobulbar fat tissue, was hardly revealed as in the previous term.

The animals of the second group in contrast to the first one, had the signs of effective myogenesis and revascularization 6 weeks after injury, as evidenced by the significant number of regenerating and mature muscle fibers, among those there was a dense microcirculation network of vessels. Six weeks after injury in the second group the muscle fibers were short and thin, rounded by a great number of myosatellitocytes. They had ordered arrangement, with no fibrosis signs. Retrobulbar fat tissue was represented by small numerous rounded shape cells with one drop of fat inside. At this observation



мікроциркуляторного русла. У другій групі спостереження м'язові волокна були короткими та тонкими, навколо них виявлялася значна кількість міосателітоцитів. У тварин другої групи на 6-му тижні після пошкодження м'язові волокна розташовувалися в порядку, ознак фіброзу не спостерігалось. Ретробульбарна клітковина була представлена чисельними малими клітинами перстнеподібної форми з однією краплиною жиру всередині. На цьому терміні спостереження її об'єм був значно більший, ніж у тварин першої групи.

Таким чином, введення мезенхімальних стовбурових клітин – похідних нервового гребеня – після експериментального пошкодження орбіти та її вмісту стимулює відновні процеси в окоорухових м'язах та ретробульбарній клітковині.

Перспективою для подальших досліджень може бути застосування методу імуногістохімії для більш детального дослідження участі клітинних популяцій у відновленні ушкоджених окоорухових м'язів та ретробульбарної клітковини за умов застосування стовбурових клітин.

### Література

1. Струков А.И., Серов В.В. Патологическая анатомия: учебник, 5-е изд. М.: Литтера; 2010. 880 с.
2. Чепурний Ю.В., Копчак А.В., Косак А.В. та ін. Морфологічні зміни вмісту орбіти після експериментальної травми: Тези доповідей наук.-практ. конференції офтальмологів з міжнародною участю Філатовські читання. Одеса; 2017. С. 96.
3. Chepurnyi I.V., Kopchak A.V., Korsak A.V. et al. Morphological changes in the optic nerve after experimental injury followed by treatment with stem cells. *J Ophthalmol* 2017; 478(5): 50–55.
4. Gayraud-Morel B., Chretien F., Tajbakhsh S. Skeletal muscle as a paradigm for regenerative biology and medicine. *Regen Med* 2009; 4(2): 293–319.
5. Sieber-Blum M., Grim M. The adult hair follicle: Cradle for pluripotent neural crest stem cells. *Birth Defects Res Part C: Embryo Today* 2004; 72(2): 162–172.
6. Tidball J. Mechanisms of muscle injury, repair and regeneration. *Comp Physiol* 2011; 1(4): 2029–2062.
7. Verma M., Fitzpatrick K., McLoon L. Extraocular muscle repair and regeneration. *Cur Ophthalmol Rep* 2017; 5(3): 207–215.
8. Yin H., Price F., Rudnicki M. Satellite cells and the muscle stem cell niche. *Physiol Rev* 2013; 93(1): 23–67.

period, its volume was significantly larger than that of the animals of the experimental group.

Thus, it can be assumed that the application of mesenchymal stem cells, derivatives of the neural crest, after the experimental orbital trauma stimulates a recovery in the oculomotor muscles and retrobulbar fat tissue.

When using stem cells the immunohistochemistry could be perspective for further research to perform more detailed study of the involvement of cell populations into recovery of damaged oculomotor muscles and retrobulbar fat tissue.

### References

1. Chepurnyi Yu.V., Kopchak A.V., Korsak A.V. et al. Morphological changes of orbital content after experimental injury. Proceedings of the Scientific-Practical Conference with Snternational Parti-Cipation ' Filatov Memorial Lectures – 2017'. 2017. p. 96.
2. Chepurnyi I.V., Kopchak A.V., Korsak A.V. et al. Morphological changes in the optic nerve after experimental injury followed by treatment with stem cells. *J Ophthalmol* 2017; 478(5): 50–55.
3. Gayraud-Morel B., Chretien F., Tajbakhsh S. Skeletal muscle as a paradigm for regenerative biology and medicine. *Regen Med* 2009; 4(2): 293–319.
4. Sieber-Blum M., Grim M. The adult hair follicle: Cradle for pluripotent neural crest stem cells. *Birth Defects Research Part C: Embryo Today: Reviews* 2004; 72(2): 162–172.
5. Strukov A.I., Serov V.V. *Patologicheskaya anatomiya* [textbook in Russian]. 5<sup>th</sup> ed. Moscow: Litterra; 2010.
6. Tidball J. Mechanisms of muscle injury, repair, and regeneration. *Compr Physiol* 2011; 1(1): 2029–2062.
7. Verma M., Fitzpatrick K., McLoon L. Extraocular muscle repair and regeneration. *Curr Ophthalmol Rep* 2017; 5(3): 207–215.
8. Yin H., Price F., Rudnicki M. Satellite cells and the muscle stem cell niche. *Physiol Rev* 2013; 93(1): 23–67.