

венций у данной категории больных.

**Ключевые слова:** изолированная систолическая и систоло-диастолическая артериальная гипертензия, пожилой возраст, реабилитация, катехоламины, эндотелин-1, альдостерон, оксид азота, оксипролин, липидограмма, «сухие» углекислые ванны, общая низкочастотная магнитотерапия.

**Summary**

METABOLIC VECTORS OF RESTORATIVE TREATMENT IN ELDERLY PATIENTS DEPENDING ON ARTERIAL HYPERTENSION VARIANT

*Alypova O.E.*

*SI "Zaporizhia Medical Academy of Post-Graduate Education Ministry of Health of Ukraine"*

The comparative estimation of «dry» carbonic baths (DCB) and general low-frequency magnetotherapy (GLMT) influence on the neurohumoral parameters of the simpaticoadrenal, renin-angiotension-

dosterone systems, endothelial function; lipid and collagen metabolism in 120 elderly patients with the isolated systolic (ISAH) and systolic-diastolic (SDAH) arterial hypertension has been carried out. The efficiency of application at SDAH both the GLMT, and DCB in a monovariant mode, and at ISAH – combined use of the GLMT and DCB for correction of the revealed metabolic and neurohumoral disorders is established, that grounds the rehabilitation interventions intensification in this patient' category.

**Keywords:** *isolated systolic and systolic-diastolic arterial hypertension, elderly age, rehabilitation, catecholamines, endothelin-1 (ET-1), nitric oxide, aldosterone, oxyproline, blood lipids, «dry» carbonic baths, general low-frequency magnetotherapy.*

*Впервые поступила в редакцию 24.04.2014 г. Рекомендована к печати на заседании редакционной коллегии после рецензирования*

УДК 616.681-006-073

**ОСОБЕННОСТИ УЛЬТРАЗВУКОВОЙ ДИАГНОСТИКИ ПОГРАНИЧНЫХ ОПУХОЛЕЙ ЯИЧНИКОВ**

**<sup>1</sup>Клименко Э.С., <sup>2</sup>Головко Т.С., <sup>2</sup>Бакай О.А., <sup>2</sup>Свинцицкий В.С.**

<sup>1</sup>ГЗ «Луганский государственный медицинский университет», Луганск, *ellina1964@mail.ru*

<sup>2</sup>Национальный институт рака, Киев

Проведен анализ результатов ультразвукового обследования 847 больных опухолями яичников, из них 28 пограничными опухолями (ПОЯ). Полученные результаты свидетельствуют о достаточно благоприятном клиническом заболевании у больных ПОЯ I стадии, с начальным опухолевым процессом. Доказано, что сонография в совокупности с доплерографией является надежным методом диагностики рецидива у больных ПОЯ.

**Ключевые слова:** пограничные опухоли яичника, ультразвуковая диагностика, доплерография, рецидивы опухоли.

**Актуальность темы**

Опухоли яичников занимают 3 место в структуре онкологических заболеваний женских половых органов, однако смертность от них стоит на первом месте и составляет 49 %. Эпидемиологические исследования показали, что за пос-

ледние десятилетия отмечается отчетливая тенденция роста заболеваемости новообразованиями яичников, встречаются во всех возрастных группах, начиная с раннего детского возраста и до старческого, чаще выявляются у женщин репродуктивного возраста, поэтому

представляют собой не только медицинскую проблему, но и в определенной мере и социальную. Доброкачественные формы составляют примерно 80 %, злокачественные – 20 % [1].

Особое место среди новообразований яичников занимают пограничные опухоли (ПОЯ), так называемые карциномы с низким потенциалом злокачественности. Согласно современным данным, среди всех опухолей яичников пограничные формы составляют от 5 % до 20 % [1, 6].

Достаточно часто пограничные опухоли яичников диагностируют у женщин в возрасте до 40 лет (31,8 %), что определяет необходимость оптимизации тактики ведения молодых пациенток с учетом возможности сохранения у них репродуктивной функции.

В качестве самостоятельной нозологической формы пограничные опухоли были введены в Международную гистологическую классификацию ВОЗ в 1973 г. под названием «опухоли потенциально низкой степени злокачественности». На сегодняшний день актуальна проблема выработки конкретных диагностических критериев для характеристики данной подгруппы как самостоятельной нозологической единицы. Пограничные опухоли яичника имеют такие признаки злокачественности как стратификация эпителиальных клеток, формирование многослойных солидных структур, митотическая активность и явления ядерной атипии, но, в то же время, очевидная инвазия прилегающей стромы отсутствует.

В течение длительного времени при гистологическом исследовании эти новообразования описывали как пролиферирующие кистомы, цистаденомы и не было четко определено, врачи какой специальности должны заниматься этой категорией пациенток. Общие гинекологи придерживались тактики лечения как при доброкачественных кистах, а для онкогинекологов не существовало каких либо рекомендаций относительно подхо-

дов к лечению и динамическому наблюдению при пограничных новообразованиях яичников. Количество женщин с диагнозом «опухоль яичника пограничной степени злокачественности» возрастает. Несмотря на более благоприятное клиническое течение, в 20-25 % случаев выявляется распространение опухоли на соседние органы и существует риск рецидивирования неоплазии, особенно в отдаленном периоде после лечения [7, 10].

В ряде случаев на этапах диагностики и лечения врачами общей лечебной сети допускаются грубые тактические ошибки, влияющие на исход болезни для пациенток [6].

До недавнего времени считалось, что операция в любой стадии опухолевого процесса должна быть выполнена в объеме удаление матки с придатками и резекцией большого сальника, что соответствует стандартному лечению инвазивных карцином [2]. Однако, исследования последних лет свидетельствуют о возможности функционально – щадящего лечения для сохранения фертильности женщин молодого возраста даже при раке яичников начальных стадий [3]. Совершенствование технологий органосохраняющего лечения патологии половой сферы возможно лишь при условии разработки новых научно-обоснованных подходов без ущерба для онкологических результатов.

Применение неадекватных морфологических критериев может привести к терапевтическим ошибкам, в частности, в вопросах сохранения фертильности у молодых женщин и целесообразности проведения химиотерапии.

Исследований, посвященных пограничным опухолям яичников в отечественной и зарубежной литературе достаточно много. В то же время, большинство из них содержат данные о малом количестве наблюдений, не всегда позволяющие делать статистически значимые выводы. Нет исследований, посвященных тактическим ошибкам при лече-

нии пограничных опухолей яичников, которые являются следствием того, что нередко первичное хирургическое вмешательство у этого контингента больных выполняется не в специализированном онкологическом учреждении, а в условиях хирургических гинекологических отделений общего профиля.

В связи с затруднениями дооперационного морфологического разделения пограничных опухолей яичников сохраняется значительная доля субъективизма при постановке диагноза, что приводит к разнообразию точек зрения относительно характера этих новообразований, принципов дифференциальной диагностики, определения необходимого объема оперативного лечения, а также целесообразности проведения химиотерапии таким больным.

Выделяют шесть гистологических типов пограничных опухолей яичника: серозные, муцинозные, эндометриоидные, светлоклеточные (мезонефроидные), опухоль Бреннера и смешанные опухоли «пограничной злокачественности» [6].

Выявить объективные морфологические критерии между пограничными и злокачественными формами опухолей достаточно трудно. Несомненно, наиболее информативным методом диагностики в онкологии является гистологическое исследование.

В современных условиях одно из ведущих мест среди методов диагностики опухолей органов малого таза занимает ультразвуковое исследование благодаря относительной простоте, доступности, неинвазивности и высокой информативности [4]. По данным литературы, точность трансабдоминальной эхографической диагностики заболеваний внутренних половых органов у женщин составляет 42 – 95 %, точность ультразвуковой нозологической диагностики объемных образований яичников составляет при серозных и муцинозных цистаденомах – 80 %, тератомах — 95,5 %, эндометриоидных кистах — 97,2 %, фол-

ликулярных кистах — 96,7 %, кистах желтого тела – 94 %. Достоверность трансабдоминальной эхографии в выявлении патологических образований яичников находится в пределах 60 – 86 %. При этом точность диагностики при установлении нозологической принадлежности образований придатков матки, по сравнению с данными клинического исследования, возрастает на 25 % [2].

В последние годы отдают предпочтение трансвагинальной эхографии с применением акустических излучателей, обладающих высокой разрешающей способностью при непосредственном соприкосновении сканирующей поверхности датчика с исследуемым объектом [5]. При этой методике ультразвукового исследования выраженное ожирение или обширный спаечный процесс в малом тазу не оказывают существенного влияния на визуализацию матки и ее придатков.

Сравнительное изучение информативности ультразвукового исследования яичников трансабдоминальным и трансвагинальным доступами показало, что трансвагинальная эхография является более эффективной, потому что позволяет более четко определить внутреннюю структуру яичниковых образований [6].

Несомненно перспективным при дифференциальной диагностике злокачественных и доброкачественных опухолей яичников является применение доплерографии. Особенностью злокачественного роста является феномен неоваскуляризации, при котором опухоль под влиянием ангиогенных факторов индуцирует рост своих капилляров, а последние способствуют ее росту.

Характерным для новообразованных сосудов злокачественной опухоли является недостаток гладкомышечных клеток, что ведет к низкому сопротивлению кровотоку. Также особенностью строения сосудистой системы злокачественных новообразований являются множественные шунты, способствующие

появлению высоких скоростей внутриопухолевого кровотока. Для доброкачественных опухолей, сосуды которых имеют гладкомышечный компонент, характерна более высокая резистентность сосудистого русла и меньшие скорости кровотока. Такая разница строения внутриопухолевых сосудов и дает возможность проведения дифференциальной диагностики доброкачественных и злокачественных образований яичников при доплерографии [7].

Цветное доплеровское картирование позволяет визуализировать кровоток исследуемого органа с помощью ультразвуковой аппаратуры, снабженной доплеровским блоком. Визуализация сосудов с помощью цветового доплеровского картирования возможна в 23-47 % случаев при доброкачественных и 95-98 % случаев при злокачественных опухолях [8]. Артериальный кровоток регистрируется у 69 % случаев при доброкачественных и 100 % случаев при злокачественных опухолях, а венозные — в 54 и 73 % случаев соответственно [2]. Применение энергетического доплеровского картирования увеличивает частоту визуализации сосудов преимущественно за счет венозных.

Таким образом, в современных условиях трансвагинальная эхография является необходимым методом диагностики всех больных с подозрением на наличие опухоли или опухолевидного образования яичников. Но несмотря на указываемую высокую информативность этого исследования, трудности в интерпретации характера образования и проведении дифференциальной диагностики ограничивают возможности ультразвукового исследования. В дальнейшем, возможно, более тщательное изучение эластографии при ПОЯ позволит более чувствительно определять характер встречаемых образований в яичниках.

Расширение диагностических возможностей, связанное с широким применением контрастного усиления при магнитно-резонансном исследовании, а

также возможность оценки пролиферативной и апоптотической активности при иммуногистохимическом исследовании позволяют выделить новые критерии оценки характера новообразований яичников.

В настоящее время нет обнадеживающих данных о применении методики трехмерной реконструкции, в том числе и сосудистого дерева новообразования, для уточнения характера опухолевого процесса. Но если использовать эту методику с одновременным внутривенным введением ультразвукового контрастного вещества, результаты дифференцирования доброкачественного и злокачественного процессов улучшаются. Для наиболее эффективного использования доплерографии с целью дифференциальной диагностики доброкачественных и злокачественных опухолей яичников Буланов М.Н. (2010) сформулировал мультилокусный анализ внутриопухолевого кровотока с выделением различных типов цветовых локусов: 1) МАС (максимальная артериальная скорость) нужно оценивать только в артериальном локусе с максимальной скоростью в опухоли; 2) ИР (индекс резистентности) — в артериальном локусе с минимальным значением индекса в опухоли; 3) МВС (максимальная венозная скорость) — в венозном локусе с максимальной скоростью в опухоли. Для дифференциальной диагностики доброкачественных и злокачественных опухолей яичников пороговыми значениями следует считать: для МАС — 19,0 см/с; для МВС — 5,0 см/с; для ИР — 0,44. Пренебрежение вышеуказанными правилами легко приведет к диагностической ошибке [2, 8, 9, 10].

Таким образом, весьма актуальным становится разработка комплексного подхода к диагностике пограничных опухолей яичника, позволяющего выбрать оптимальный метод лечения и последующего мониторинга больных.

#### **Цель исследования**

Изучить особенности ультразвуковой диагностики пограничных опухолей

яичников для разработки современных принципов прогнозирования клинического течения и разработки терапевтической тактики у этой категории больных.

### Материалы и методы

За период с 2006 года по 2011 год, из 847 больных злокачественными эпителиальными, неэпителиальными опухолями яичников I-IV стадией, в Луганском областном клиническом онкологическом диспансере (ЛОКОД) истинные карциномы диагностированы у 658 (77,6 %) больных, неэпителиальные злокачественные новообразования у 189 (19,9 %) наблюдений, ПОЯ выявлены у 28 (3,3 %) пациенток. Возраст пациенток с ПОЯ варьировал от 20 до 89 лет, в средний возраст  $44,7 \pm 1,8$  года.

Согласно алгоритмам диагностики и лечения больных злокачественными новообразованиями по приказу № 554 Министерства охраны здравоохранения «Об утверждении протоколов предоставления медицинской помощи по специальности «онкология» от 17.09.2007 г., в объем диагностических мероприятий при опухолях яичников входят: лабораторные исследования, определения опухолевых маркеров и ультразвуковое исследование (УЗИ) органов брюшной полости и малого таза, дополнительное обследование органов пищеварительного тракта с целью исключения метастатического поражения.

Ультразвуковое исследование проводилось на аппарате «My Lab Bridge – 40» фирмы «Esaote» (Италия) с использованием трансабдоминальных конвексных (частота 2,5 – 5,0 МГц) и транскавитальных ЕС 123 (частота 3–9 МГц) датчиков. Ультразвуковая диагностика органов малого таза проводилось многопроеекционно: в стандартных (продольно, поперечно) и косых проекциях.

### Результаты исследования и их обсуждение

С целью выяснения диагностической ценности эхографии, при пограничных опухолях яичников, обследовано 28 пациенток с морфологически подтверж-

денным диагнозом данной патологии.

При профилактическом осмотре опухоль яичника была диагностирована только у 13 (46,4 %) пациенток, остальные обратились с жалобами в лечебные учреждения. Боли или дискомфорт в нижних отделах живота наблюдались у 20 (71,4 %) больных, увеличение живота у 11 (39,2 %) случаев, менометроррагии – у 2 (7,1 %) и общая слабость у 3 (10,7 %) пациенток.

Двусторонний процесс констатирован в 8 (27,6 %) наблюдениях. Выполненные исследования позволили выявить следующие характерные признаки этих опухолей яичников: 1) наличие фрагментарно утолщенных или зазубренных перегородок в жидкостном образовании (рис. 1); 2) появление плотных разрастаний на перегородках жидкостного образования с бахромчатой поверхностью (рис. 2); 3) выявление небольших двусторонних образований с папиллярными разрастаниями по перегородкам и по внутренней поверхности в сочетании с асцитом (рис. 3); 6) рецидив папиллярных новообразований после удаления пограничных опухолей яичника.

Среди других критериев, указывающих на возможность возникновения пограничных опухолей, можно отметить наличие одного диаметром более 2 см или множественных пристеночных папиллярных разрастаний различных размеров, бахромчатость внутренней поверхности опухоли, многокамерность образований, обнаружение в больших размерах образований множественных перегородок (рис. 1-3).

При оценке степени распространенности опухоли по классификации FIGO, в значительном числе наблюдений диагностировали начальные стадии заболевания. Так Ia стадия у 16 (57,2 % случаев); Ib – 2 (7,14 %), Ic – 8 (28,6 %); IIa в одном наблюдении (3,5 %). У одной пациентки установлена III стадия с наличием микрометастазов в большой сальник и асцитом – 3,5 %.

Преобладающим гистологическим

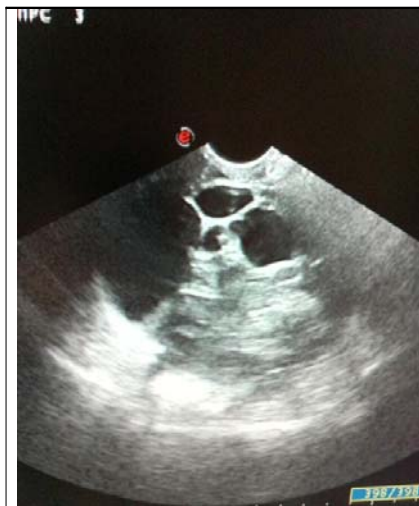

Рис. 1. Многокамерное кистозное образование правого яичника, жидкостная структура. Подозрение на пограничную опухоль правого яичника.

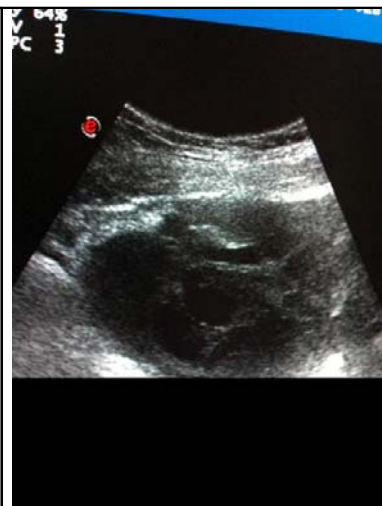


Рис. 2. Жидкостное новообразование яичника больших размеров с перегородками без разрастаний по капсуле. Подозрение на ПОЯ.

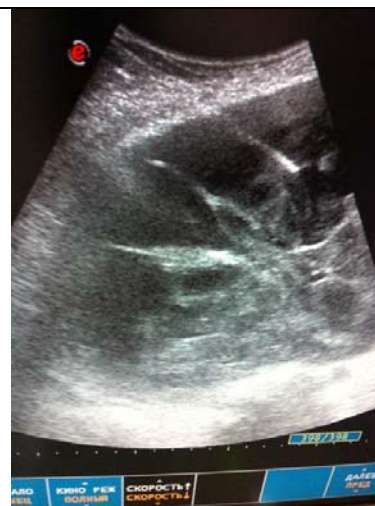

Рис. 3. Пункционная биопсия жидкостного образования ПОЯ (под контролем УЗИ).

вариантом был серозный тип, установленный у 21 (75 %) пациентки. Пограничная муцинозная опухоль выявлена в 6 случаях (21,4 %), эндометриоидная – у одной пациентки (3,6 %).

Специальное лечение начиналось в среднем через 9,4 месяца с момента появления жалоб. У одной пациентки хирургическое лечение было выполнено по экстренным показаниям в связи с клинической картиной «острого живота». Остальные 27 пациенток (96,5 %) с пограничными опухолями яичников прооперированы в плановом порядке. Сопутствующие заболевания диагностированы у 21 пациенток (75 %). Чаще всего встречались болезни сердечно-сосудистой системы (ИБС, артериальная гипертензия) и пищеварительного тракта (гастриты, холециститы, язвенная болезнь желудка и двенадцатиперстной кишки), реже – заболевания органов дыхания и периферических вен. Обращает на себя внимание, что более половины больных (пациенток 21–75 %) имели в анамнезе заболевания репродуктивной системы. Чаще всего наблюдали: миомы матки, эрозии шейки матки, хронические аднекситы. Хирургическое лечение по поводу доброкачественных кист яичников в прошлом выполнены у 4 больных (14,2 %).

С целью своевременного выявления рецидива болезни все пациентки

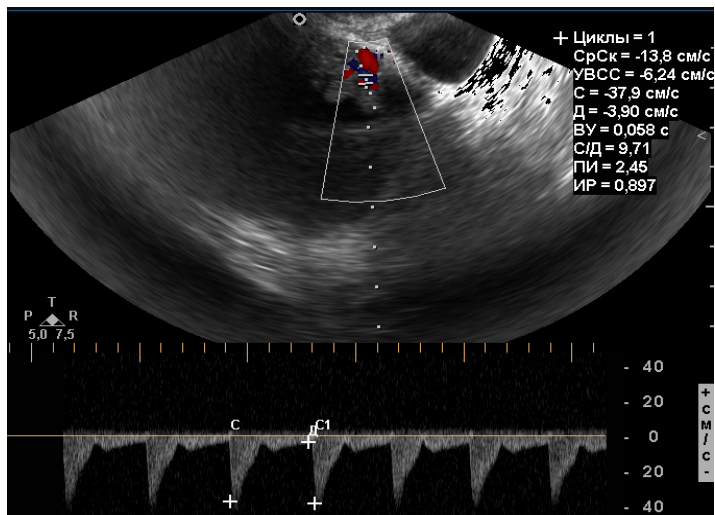
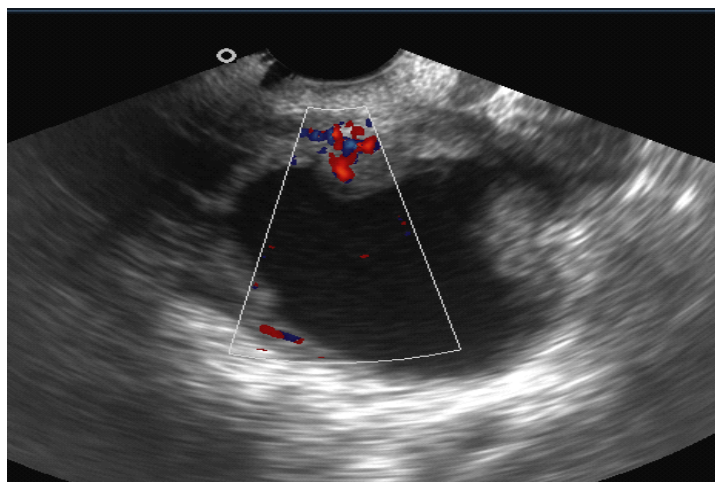
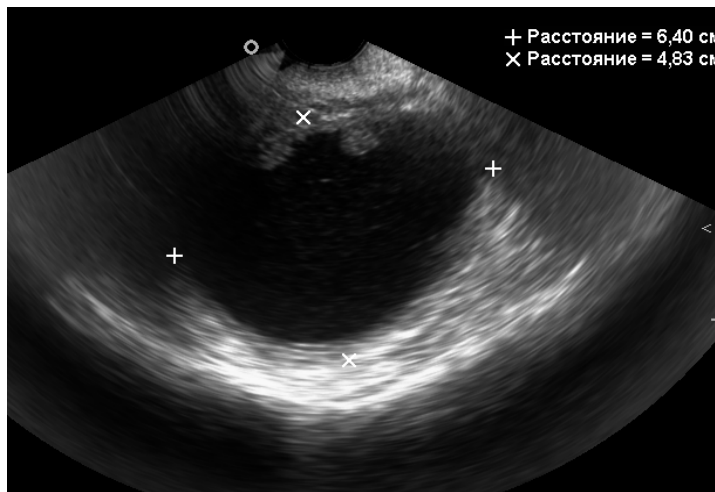
после окончания первичного лечения находятся под тщательным врачебным наблюдением. Комплексное обследование, кроме клинического осмотра, обязательно включает сонографию органов малого таза, брюшной полости и забрюшинного пространства с применением абдоминального и трансабдоминального датчиков, доплерометрию, исследование в сыворотке крови опухолевого маркера СА 125 в динамике, а так же при необходимости – дополнительные методы обследования (рентгенография органов грудной клетки, компьютерная томография).

Рецидивирование наблюдалось независимо от возраста больных, выполненного объема оперативного вмешательства, сроков и объемов предварительного лечения и выявленной начальной стадии опухолевого процесса.

Ультразвуковая диагностика обладает высокой информативностью при поиске рецидива опухоли яичников. После органосохраняющих операций особого внимания заслуживают кистозные образования в яичниках. Основная задача в данном случае – провести дифференциальную диагностику между функциональными кистами, доброкачественными опухолями и злокачественными новообразованиями. К сожалению, однозначных ультразвуковых критериев не су-

ществует. При комплексной оценке нужно учитывать, что малые размеры, однородное содержимое, тонкие стенки и от-

сутствие папиллярных вегетаций более свойственно доброкачественным образованиям, в то время как большие раз-



А

Б

В

меры, толстые, неравномерной толщины стенки и перегородки, наличие разрастаний по ним, особенно, если в последних определяется кровотоки, более характерно для злокачественных опухолей. В определенной степени информативна спектрометрия, для злокачественных образований свойственны высокая систолическая скорость кровотока ( $V_{max}$ )  $> 19$  см/с и низкий индекс резистентности (RI)  $< 0,4$  в сосудах стенок и папиллярных разрастаний (рис. 4). В сложных диагностических случаях помогает динамическое наблюдение: функциональные кисты после менструации в большинстве случаев исчезают либо уменьшаются в размерах, для доброкачественных опухолей характерно отсутствие либо крайне незначительная динамика, в то время как злокачественный процесс быстро прогрессирует.

Прогрессирование болезни чаще проявляется наличием асцитической жидкости в малом тазу и брюшной полости, одиночными метастазами и массивной диссеминацией в брюшной полости и малом тазу, метастазированием в забрюшинные лимфатические узлы, распространением процесса в большой сальник в случае невыполненной омен-

Рис. 4. Рецидив в яичнике после нерадикального удаления опухоли. А) кистозное образование с наличием папиллярных разрастаний по внутренним стенкам; Б) в разрастаниях определяется кровотоки; В) при спектрометрии регистрируется высокая систолическая скорость кровотока в пристеночных вегетациях.

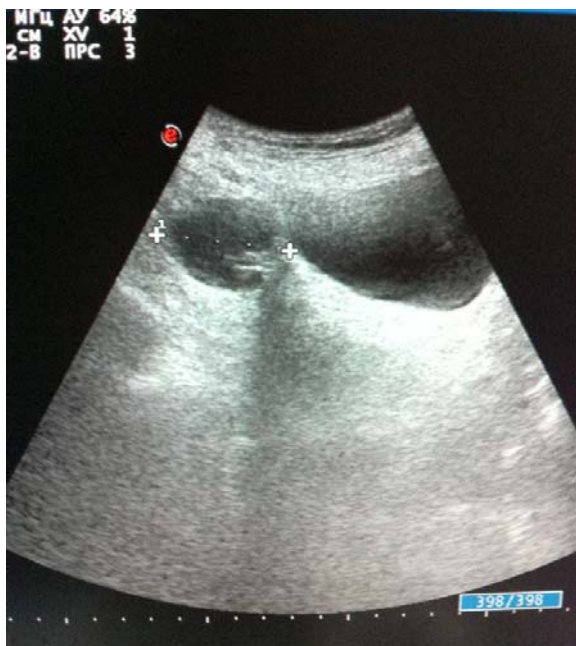

Рис. 5. Рецидив ПОЯ, в малом тазу справа, жидкостная структура округлой формы.

тэктомии и в различные сегменты печени. После органосохраняющих операций (односторонняя аднексэктомия, резекция яичника) рост опухоли отмечается в большинстве случаев в оставшуюся ткань оперированного яичника, реже с распространением на матку и соседние органы.

Сонографические проявления рецидива заболевания ПОЯ – это опухолевые узлы диаметром от 0,5 до 1,5 см мелкозернистой или «губчатой» солидной структуры, округлой или неправильной формы, которые локализуются в участке пузырно-маточной складки или над

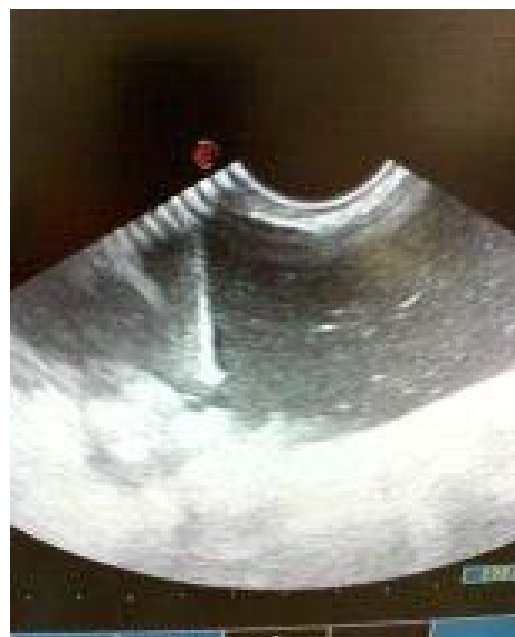

Рис. 6. Забор асцитической жидкости из малого таза под контролем УЗИ трансабдоминальным путем.

культей влагалища, а так же в латеральных каналах. Опухоли размерами больше 2 см чаще имеют солидную или кистозно-солидную структуру (рис. 5).

Следует отметить, что рецидивные опухоли имеют в большинстве случаев четкие контуры, реже бугристые неровные очертания. Как правило, ультразвуковые характеристики и размеры образований совпадают с характером удаляемых структур в момент оперативного лечения.

За период наблюдения за больными в ЛОКОД с 2010 по 2012 гг., оперированными по поводу ПОЯ, осмотрено и

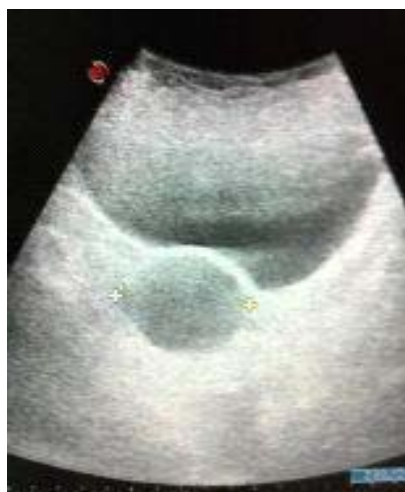

Рис. 7. Метастазирование в малый таз после пангистерэктомии у больной ПОЯ

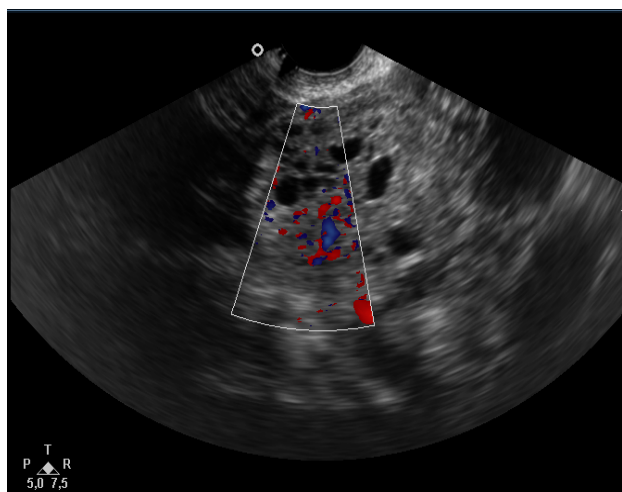


Рис. 8. Рецидив на культе влагалища после пангистерэктомии.



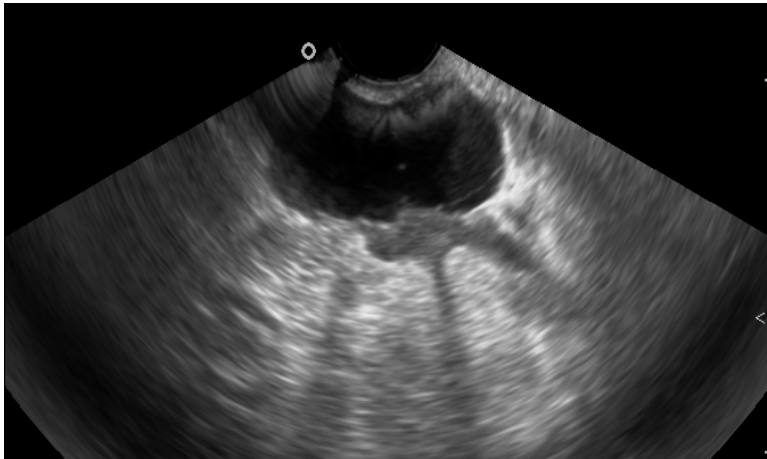


Рис. 9. Рецидивное образование преимущественно кистозного характера над культей.

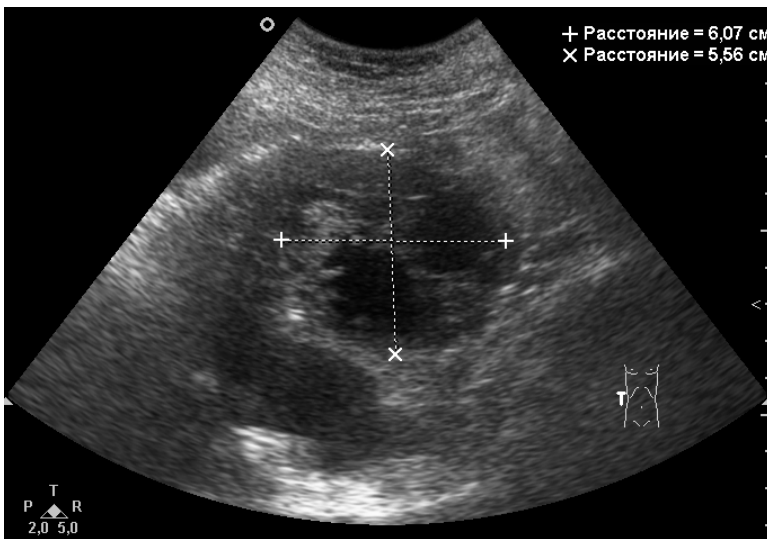


Рис. 10. Метастатическое образование в подвздошной области, рядом небольшое количество свободной жидкости.

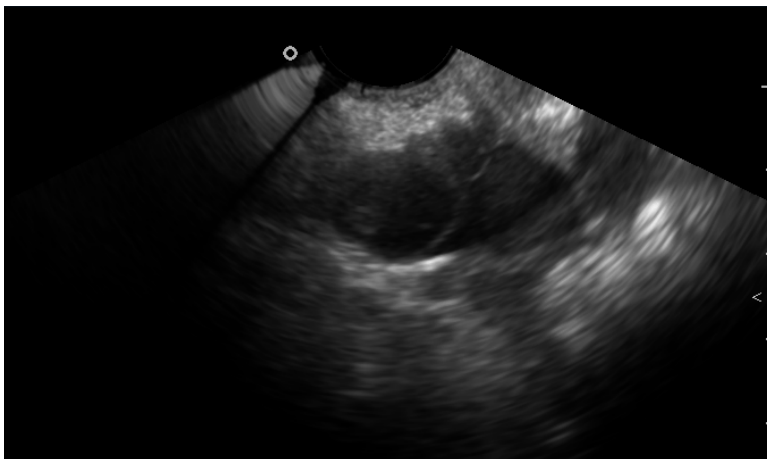


Рис. 11. Метастатические образования в тазу.

выявлено при ультразвуковом исследовании пять рецидивов пограничных опухолей яичника. Два случая представлены ультразвуковой картиной наличия асцитической жидкости преимущественно

в малом тазу и умеренным количеством ее межпетельно в брюшной полости (рис. 6-7).

Эти больные были оперированы по поводу серозных пограничных опухолей яичников в объеме пангистерэктомии с придатками с удалением сальника 4 и 5,5 лет назад. В одном случае рецидивирование произошло в правую долю печени и проявлялось визуализацией солидной структуры достаточно правильной формы и однородной структуры размерами до 4 см в диаметре. Пациентка оперирована по поводу серозной эндометриoidной ПОЯ в полном объеме 3,7 лет назад. В дальнейшем была выполнена алкоголизация этого образования под контролем УЗИ. После чего контрольные сонографические обследования показывали положительные результаты.

Две пациентки имели продолжение болезни после оперативного лечения ПОЯ по поводу серозных муцинозных ПОЯ 1,5 и 2 года назад соответственно. Во время сонографического исследования были выявлены солидно-кистозные образования в малом тазу с относительно четкими контурами до 3,5 и 4 см в диаметре при доплерометрии со скудной васкуляризацией, что указывало на доброкачественность процесса. После хирургического удаления этих образований гистологически были подтверждены рецидивы ПОЯ.

При исследовании пациентов после пангистерэктомии большое внимание

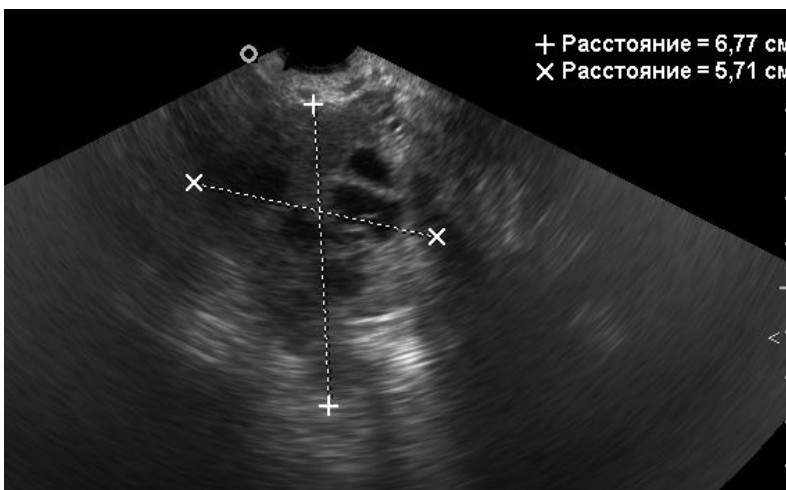
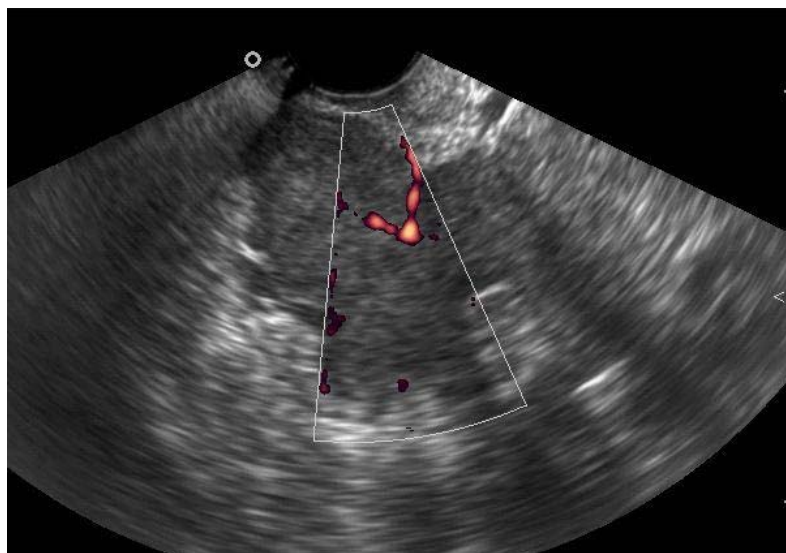


Рис. 12. Канцероматоз брюшины (А, Б — по брюшине определяются образования неправильной формы с нечеткими контурами солидного или солидно-кистозного

следует уделять оценке культи и области вокруг нее, так как рецидивные опухоли локализуются там чаще всего. Они визуализируются в виде образований неправильной формы без четких контуров, чаще солидного либо солидно-кистозного характера, в которых определяется неоваскуляризация (рис. 8, 9).

Определяется образование солидно-кистозного характера, в котором регистрируется неоваскуляризация. Кроме того небольшое количество свободной жидкости в тазу.

Аналогичного характера образования могут определяться также в других отделах малого таза и брюшной полости, чаще в подвздошных областях, под-

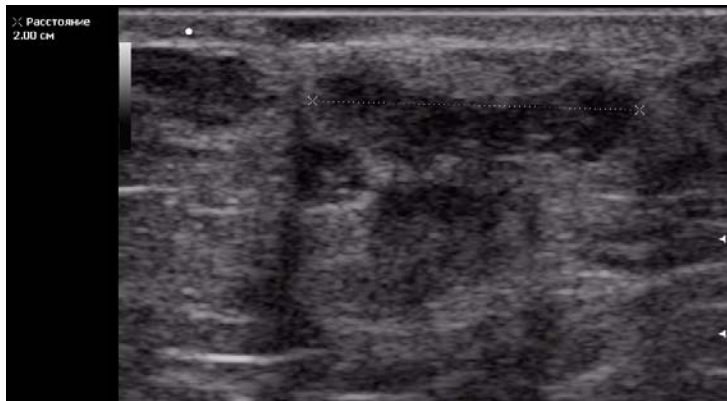
печеночном пространстве, межпетельно (рис. 10, 11). Часто бывают множественными, могут прорастать в стенки кишечника, внутренние органы, подрастать к передней брюшной стенке. Размеры их могут быть различными. Можно видеть такие канцероматозные образования по стенкам брюшины, легче их выявлять на фоне свободной жидкости, особенно при вагинальном исследовании, когда иногда можно визуализировать даже разрастания малых размеров (рис.12 А, Б).

Большое значение при ультразвуковой диагностике имеет оценка свободной жидкости в тазу и брюшной полости. Небольшое количество ее может быть после овуляции, после операционных вмешательств также вследствие воспалительного выпота. Большое ее количество, особенно, увеличение ее в динамике

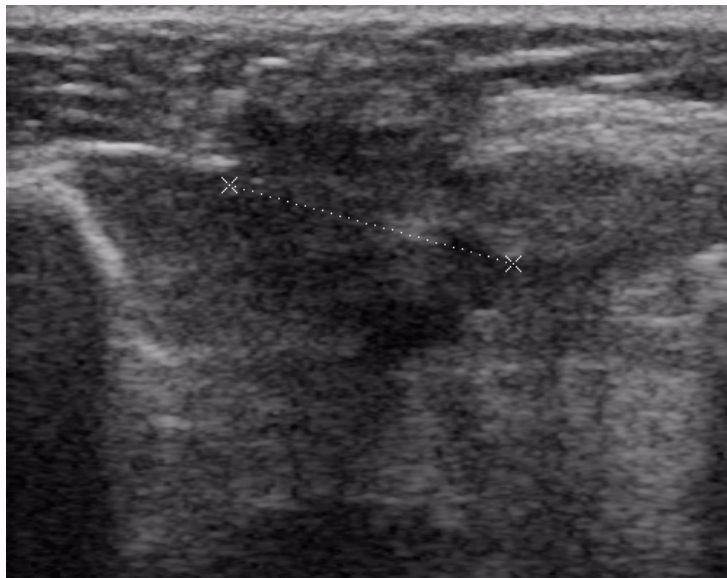более характерно для асцита при прогрессировании опухолевого процесса.

При оценке мягких тканей вдоль послеоперационного рубца можно выявить имплантационные метастазы в виде бесформенных гипоэхогенных образований без четких контуров, часто с наличием кровотока (рис. 13 А, Б). В этих случаях существует необходимость дифференцировать их послеоперационными изменениями тканей, в том числе липогранулемами. Последние, как правило, аваскулярны, имеют более четкие контуры и не меняются в динамике.

Частой находкой при прогрессировании опухолевого процесса являются метастазы в лимфатические узлы, в пер-



А



Б

Рис. 13. А, Б — имплантационные метастазы опухоли яичника в переднюю брюшную стенку вдоль послеоперационного рубца.

ных ПОЯ является хирургический. Для пациенток старшей возрастной группы оптимальным объемом является пангистерэктомия с обязательной резекцией большого сальника. Дальнейшая химиотерапия применима как второй этап комплексного лечения при наличии отягчающих факторов прогноза. Высокие показатели выживаемости больных молодого возраста с начальными стадиями ПОЯ (47,6 % пациенток репродуктивного возраста) подтверждает необходимость активного использования органосохраняющих хирургических вмешательств.

По результатам исследования, одним из наиболее важных факторов развития рецидивов ПОЯ является недостаточный объем хирургического вмешательства. В лечении больных с рецидивами ПОЯ самое важное значение придается хирургическому вмешательству для выполнения радикальной циторедуктивной операции, в дальнейшем дополняется адьювантной ПХТ.

Подобная тактика дает положительный эффект в лечении большинства пациенток с рецидивами ПОЯ и обеспечивает высокий уровень выживаемости.

При динамическом наблюдении больных ПОЯ после лечения существенное значение имеет концентрация в сыворотке крови СА 125, повышение которой в динамике является вероятным фактором прогрессирования болезни.

Нами изучалось также динамика маркера СА125 и сонографии при консервативном лечении больных с рецидивами ПОЯ. По информативности эти методы не уступают другим и доступны ши-

вую очередь поражаются лимфоузлы эпигастрия, вдоль аорты и нижней полой вены, кроме того могут определяться измененные лимфоузлы в воротах селезенки, печени, вдоль почечных сосудов, реже поражаются подвздошные лимфоузлы (рис. 14, 15). Иногда можно видеть метастазы в шейные и надключичные лимфоузлы. Измененные лимфоузлы увеличены в размерах, сферически трансформированы, бесструктурные, с утраченной дифференцировкой коры и ворот, часто с интенсивным хаотическим кровотоком.

При прогрессировании опухолевого процесса можно видеть отдаленные метастазы в печени (рис. 16), метастатический плеврит (рис. 17).

Основным методом лечения боль-

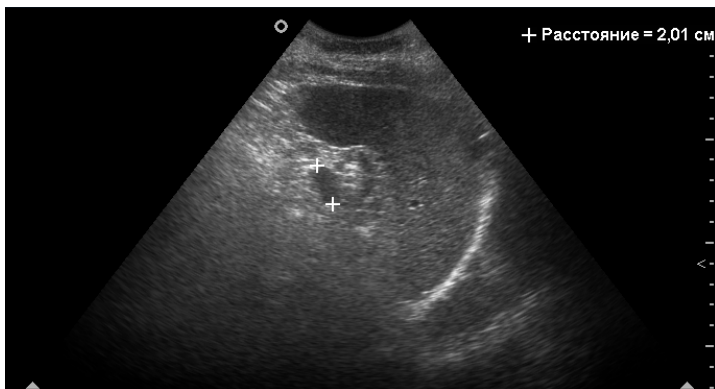


Рис. 14. Метастатически измененный лимфоузел ворот селезенки.

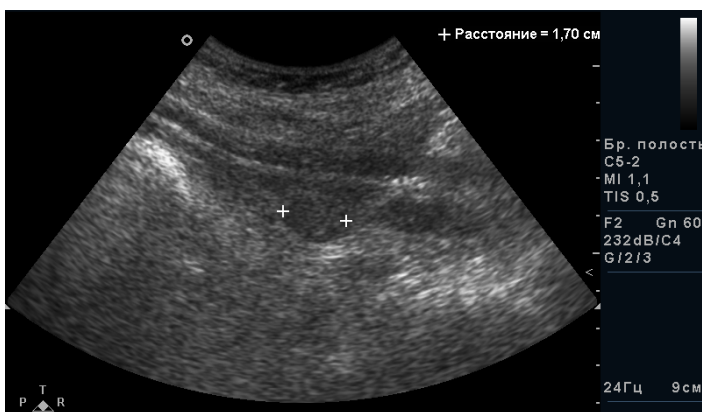


Рис. 15. Метастаз в подвздошный лимфоузел.

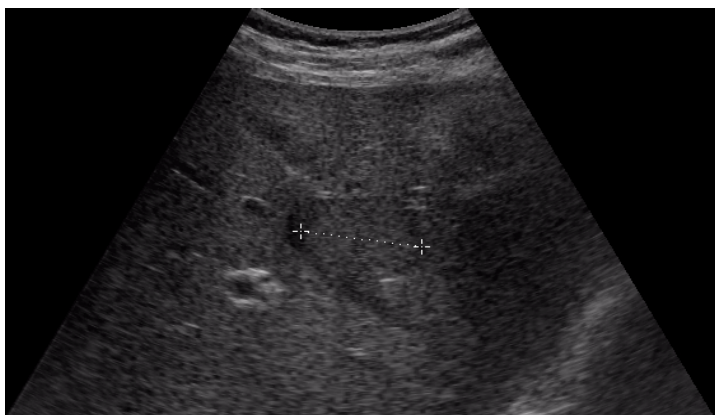


Рис. 16. Метастаз опухоли яичника в печень.

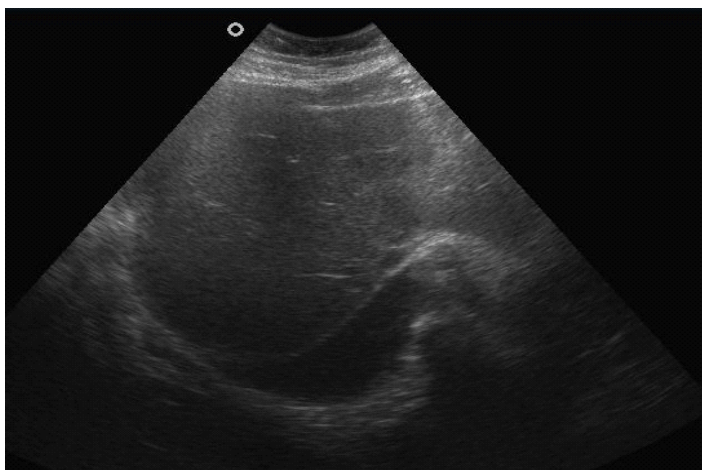


Рис. 17. Метастатический плеврит.

рокому кругу больных.

Дополнительным критерием оценки правильности сонографических выводов при маркеропозитивных опухолях являются показатели уровня СА — 125 в сыворотке крови, в большинстве (85 %) наблюдений наступление рецидивов по времени они совпадают с данными сонографии. Итак, сонография в совокупности с определением маркера СА — 125 в сыворотке крови является надежным методом диагностики больных с рецидивами ПОЯ.

### Вывод

Пограничные опухоли яичников имеют характерные ультразвуковые особенности, которые, как правило, подтверждались во время хирургического лечения. Обязательными являются ультразвуковая диагностика с использованием доплерографии, определение онкомаркера Са-125, с целью своевременной диагностики рецидива заболевания.

### Литература

1. Батталова Г.Ю. Современные представления о пограничных опухолях яичников / Г.Ю. Батталова, Е.Г. Новикова // Вопросы онкологии. – 2005. – Т. 51, №2. – С. 173-181.
2. Буланов М.А. Ультразвуковая гинекология / Буланов М.А. // Изд.: Видар-М. – 2011. – Т.3. – 286с.
3. Губина О.В. Морфоультразвуковые сопоставления в диагностике пограничных опухолей яичников / О.В. Губина, В.П. Казаченко, А.И. Карселадзе и др. // Ультразвуковая диагностика. – 1996. – № 2. – С. 22-27.
4. Леваков С.А. Дифференциальная диагностика объемных образований матки и яичников при помощи эхографии и компьютерной томографии с построением гистограмм / С.А. Леваков // Акушерство и гинекология. – 1997. – № 1. – С. 61-63.

5. Медведев М.В. Цветное доплеровское картирование в онкогинекологии / М.В. Медведев, И.М. Куница // Ультразвуковая диагностика в акушерстве, гинекологии и педиатрии. – 1997. – № 1. – С. 26-34.
6. Онкогинекология: Руководство для врачей // Под ред. З.Ш. Гилязутдиновой и М.К. Михайлова. – 2-е изд. – М: МЕДпресс-информ, 2002. – 384с.
7. Опухоли женской репродуктивной системы / В.В. Баринов [и др.]; под общ. ред. М. И.Давыдова, В. П.Летягина, В.В. Кузнецова. – М.: ООО «Медицинское информационное агентство», 2007. – 376с.
8. Olejek A. Guzy jajnika o granicznej zlosliwosci // Miedzynarodowy Kongres Rak Jajnika: Krakow, 18-21 czerwca 2008 / Uniwersytet Jagiellonski Wzdzial Lekarski. – Krakow, 2008. – S. 13-14.
9. Restaging Surgery for Women with Borderline Ovarian Tumors / Raffaele Fauvet [et al] // Cancer. – 2004. – Vol. 100, № 6. – P. 1145-1151.
10. Survival among Women with Borderline Ovarian Tumors and Ovarian Carcinoma / Mark E. Sherman [et al] // Cancer. – 2004. – Vol. 100, № 5. – P. 1045-1052.
- Mikchailova. – 2d edition. – M: Med press inform, 2002. – 384 p. «(in Russian)».
7. Tumors of women reproductive system / V.V.Barinov; under the general edition M.I. Davidov, V.P. Letyagin, V.V. Kuznetsov. // M.: ООО «Medical informative agency», 2007. – 376p.
8. Olejek A. Guzy jajnika o granicznej zlosliwosci // Miedzynarodowy Kongres Rak Jajnika: Krakow, 18-21 czerwca 2008. Uniwersytet Jagiellonski Wzdzial Lekarski. – Krakow, 2008. – S. 13-14 «(in Russian)».
9. Restaging Surgery for Women with Borderline Ovarian Tumors / Raffaele Fauvet [et al] // Cancer. – 2004. – Vol. 100, № 6. – P. 1145 – 1151.
10. Survival among Women with Borderline Ovarian Tumors and Ovarian Carcinoma / Mark E. Sherman [et al] // Cancer. – 2004. – Vol. 100, № 5. – P. 1045-1052.

#### References

1. Battalova G.U. Modern notions about borderline ovarian tumors / G.U. Battalova, E.G. Novikova // Oncology questions. – 2005. – V. 51, №2. – P. 173-181. «(in Russian)».
2. Bulanov M.A. Ultra Sound Gynecology / Bulanov M.A. –V/3.- Edited.: Vidar-M.- 2011. – 286p. «(in Russian)».
3. Gubina O.V. Morphological ultra sound comparison in the diagnostics of borderline ovarian tumors / O.V. Gubina, V.P. Kazatchenko, A.I. Karseladze // Ultra Sound Diagnostics. – 1996. – № 2. – P. 22-27 «(in Russian)»
4. Levakov S.A. Differential diagnostics of volume formations of uterus and ovaries with the help of echography and CT with the building of histograms / S.A. Levakov // Obstetrics and Gynecology. – 1997. – № 1. – P. 61-63 «(in Russian)».
5. Medvedev M.V. Colorful Doppler Imaging in oncology / M.V. Medvedev, I.M. Kunitsya // Ultra Sound Diagnostics in obstetrics, gynecology and pediatrics – 1997. – № 1. – P. 26-34 «(in Russian)».
6. Oncogynecology. Manual for doctors / Under the edition Z. Sh. Gylyasytdinovy and M.K.

#### Резюме

#### ОСОБЛИВОСТІ УЛЬТРАЗВУКОВОЇ ДІАГНОСТИКИ ГРАНИЧНИХ ПУХЛИН ЯЄЧНИКІВ

<sup>1</sup>Клименко Е.С., <sup>2</sup>Головко Т.С., <sup>3</sup>Бакай О.А., <sup>4</sup>Свінцицький В.С.

<sup>1</sup>ДЗ «Луганський державний медичний університет», Луганськ

<sup>2</sup>Національний інститут рака, Київ

Був проведений аналіз результатів ультразвукових обстежень 847 хворих пухлинами яєчників, з них 28 граничними пухлинами яєчників (ГПЯ). Отримані результати свідчать про досить сприятливий клінічний перебіг захворювання у хворих ГПЯ 1 стадії з початковим пухлинним процесом. Доказано, що сонографія в купі з доплерографією є надійним методом діагностики рецидивів у хворих на ГПЯ.

**Ключові слова:** граничні пухлини яєчника, ультразвукова діагностика, доплерографія, рецидиви пухлин.

#### Summary

#### THE PECULIARITIES OF ULTRA SOUND DIAGNOSTICS OF BORDERLINE OVARIAN TUMORS

<sup>1</sup>Klymenko E.S., <sup>2</sup>Golovko T.S., <sup>3</sup>Bakay O.A., <sup>4</sup>Svintsitsky V.S.

<sup>1</sup>Lugansk State Medical University

<sup>2</sup>National Institute of Cancer Study, Kiev

**Actuality of the topic.** Ovarian tumors occupies the third place in the structure of oncological diseases of women genitals, but the mortality occupies the first place and makes 49 %. Epidemiological investigations showed, that the vivid tendency for the growth of morbidity is indicated during the last decades, ovarian tumors are met in all age groups, beginning from the early juvenile age up to senile, more often the tumors are identified at women of reproductive period, that's why the tumors represent not only medical problem but also a social one.

Borderline ovarian tumors (BOT) occupies an important place among new formations of ovaries, so called carcinomas with low potential of malignancy. According to modern data, among all other ovarian tumors, borderline forms make from 5 up to 20 %. Nowadays in modern society and modern facilities, transvaginal echography is an obligatory method of diagnostics of all women with suspicion for the presence of tumor or tumoral formation of ovaries.

**The aim of investigation.** To study the peculiar features of Ultra Sound Diagnostics of borderline ovarian tumors for the working out of modern principles of prognosis of clinical flow and for working out of treatment tactics for this category of patients.

**Materials and methods.** During a period from 2006 up to 2011, according to statistics, among the total amount of 847 patients with malignant epithelial, non epithelial ovarian tumors of I-IV stages in the Lugansk Regional Clinical Oncological Dispensary(LRCOD) pure carcinomas were diagnosed at 658(77,6 %) patients, non epithelial malignant new formations – at 189 (19,9 %) cases, BOT were identified at 28 (3,3 %) patients. The age of the patients with BOT varies from 20 up to 89 years old, the average age is  $44,7 \pm 1,8$  years old.

**The results of investigation and their discussion.** With the aim of identification of the diagnostic value of echography of BOT, 28 patients with the morpho-

logically confirmed diagnosis of this pathology were investigated

Bilateral process was stated in 8 (27,6 %) observations. Carried out investigations allowed to identify the following characteristic signs of those ovarian tumors: 1) the presence of fragmentary thickened or hacked septum in liquid state; 2) the appearance of dense growth at the septum of liquid formation with fringed surface; 3) the identification of small bilateral formations with papillary growth along septum and along internal surface in combination with ascites the residual of papillary formations after the removal of borderline tumors.

Sonographic manifestations of the residual of BOT are the tumoral nodes with diameter from 0,5 up to 1,5 cm of small grained or "spongy" solid structure, round or incorrect form, which are localized in the part of vesical — uterine folder or over a vagina stump and also in the lateral channels. The tumors with the sizes more then 2 cm very often have solid or cystic-solid structure.

During the supervision over patients in Lugansk Regional Clinical Oncological Dispensary from 2010 to 2012, which were operated for borderline ovarian tumors, five residuals of BOT were observed and identified during Ultra Sound. Two cases were represented by the ultra sound picture of ascites liquid mainly in the small pelvis and moderate amount of ascites liquid intra loop in the abdominal cavity.

**Conclusion.** Borderline ovarian tumors have characteristic ultra sound peculiarities, which were definitely proved during surgical intervention. Ultra Sound Diagnostics with the usage of doplerography, the identification of onco marker CA – 125 are obligatory for timely diagnostics of the residual of the disease.

**Keywords:** *borderline ovarian tumors, ultra sound diagnostics, doplerography, residuals of the tumor.*

*Впервые поступила в редакцию 12.05.2014 г.  
Рекомендована к печати на заседании  
редакционной коллегии после рецензирования*