

Л.М. Захарцева  
В.А. Кропельницкий

Киевский городской  
клинический онкологический  
центр, Киев, Украина

## МОРФОЛОГИЧЕСКАЯ ДИАГНОСТИКА ФОЛЛИКУЛЯРНЫХ ЛИМФОМ

**Ключевые слова:**  
морфологическая диагностика,  
фолликулярная лимфома.

*Фолликулярная лимфома в США и Западной Европе — одна из наиболее распространенных форм неходжкинских лимфом. В России и Украине это заболевание выявляют довольно редко, что связано не только с популяционными особенностями, но и с гиподиагностикой. В статье на примере 25 больных описаны наиболее характерные морфологические, иммуногистохимические критерии диагностики фолликулярной лимфомы.*

### ВВЕДЕНИЕ

Фолликулярная лимфома (ICD-0-3 code 9690/3) — В-клеточная неходжкинская лимфома, состоящая из клеток фолликулярных центров и сохраняющая, хотя бы частично, фолликулярный тип роста. В США и в странах Западной Европы данная патология составляет около 20–40% всех неходжкинских лимфом. В странах Восточной Европы и Азии частота этой формы лимфоидных новообразований намного ниже. Болеют преимущественно взрослые, средний возраст пациентов — около 60 лет. В детском возрасте фолликулярные лимфомы возникают очень редко [1].

При фолликулярной лимфоме в большинстве случаев патологический процесс локализуется в лимфатических узлах, реже выявляют поражение селезенки, Вальдеерового кольца, костного мозга. Клетки лимфомы могут содержаться и в периферической крови. Процесс может распространяться и на экстранодальные органы и ткани. В редких случаях выявляют первичное поражение кожи, органов желудочно-кишечного тракта, молочной железы, яичек.

У пациентов с фолликулярной лимфомой, как правило, отмечают генерализированную лимфаденопатию, включая поражение как периферических лимфатических узлов, так и лимфатических узлов грудной и брюшной полости. Может возникать спленомегалия, в 40–70% случаев поражается костный мозг. Только у 1/3 пациентов в момент установления диагноза имеется локализованная опухоль. Следует отметить, что пациенты часто, даже в случаях распространенного процесса, не предъявляют жалоб [2].

В странах Восточной Европы данную нозологическую форму лимфом диагностируют редко. Например, в Северо-Западном регионе России фолликулярная лимфома составляет 10% всех неходжкинских лимфом [3, 4]. В Украине этот показатель колеблется в пределах 4–5%. Вероятно, это связано с недостаточной полнотой выявления данной формы лимфомы, особенно на ранних стадиях развития заболевания. У большей части пациентов патологический процесс расценивают как реактивную фолликулярную гиперплазию либо лимфаденит. Целью нашего исследования с учетом того, что большинство таких пациентов на первом этапе по-

падают в районную поликлинику или больницу, было определить критерии морфологической диагностики фолликулярной лимфомы, доступные не только для специализированных патологоанатомических отделений, но и для общей сети медицинских учреждений.

### ОБЪЕКТ И МЕТОДЫ ИССЛЕДОВАНИЯ

За период с января 2012 по июль 2013 г. в патологоанатомическом отделении Киевского городского клинического онкологического центра исследован материал, полученный при эксцизионной биопсии у 823 пациентов с диагнозом «подозрение на лимфому». Гистологические препараты после стандартной парафиновой проводки окрашивали гематоксилином и эозином. Иммуногистохимическое исследование проводили с использованием МкАТ к антигенам CD20су (клон L26), CD3 (клон SP7), CD10 (клон 56C6), CD5 (клон 4C7), CD23 (клон SP23), Bcl-2 (клон bcl-2/100/D5), Bcl-6 (клон P1F1), а также к белку Ki-67 (клон MIB-1).

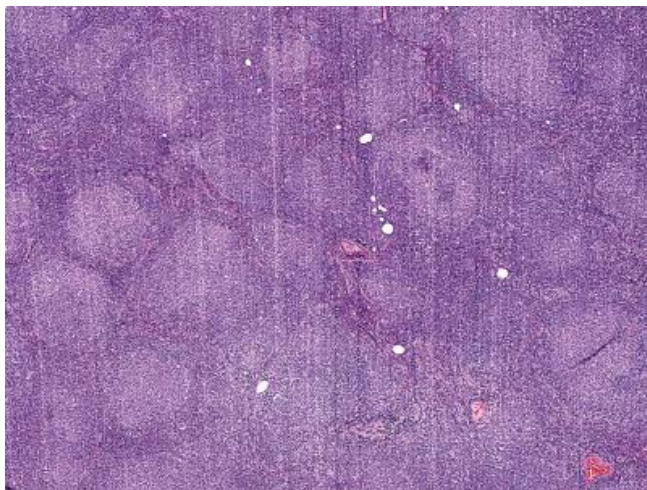
### РЕЗУЛЬТАТЫ И ИХ ОБСУЖДЕНИЕ

Из 822 обследованных пациентов в 715 случаях диагностирована лимфома, в 107 — реактивная гиперплазия. Неходжкинские лимфомы выявлены у 486 (68,0%) больных. Чаще всего диагностировали диффузную В-крупноклеточную лимфому — в 189 (38,9%) случаев, фолликулярную лимфому — у 25 (5,1%) пациентов. В 16 случаях была верифицирована фолликулярная лимфома типа G1–2 (64,0%), в 9 — G3 (36,0%). С учетом локализации преобладало поражение лимфатических узлов — у 20 (80,0%) пациентов. В двух случаях было изолированное поражение кожи, по одному случаю — молочной железы, тонкой кишки и яичка (фолликулярная лимфома детского возраста).

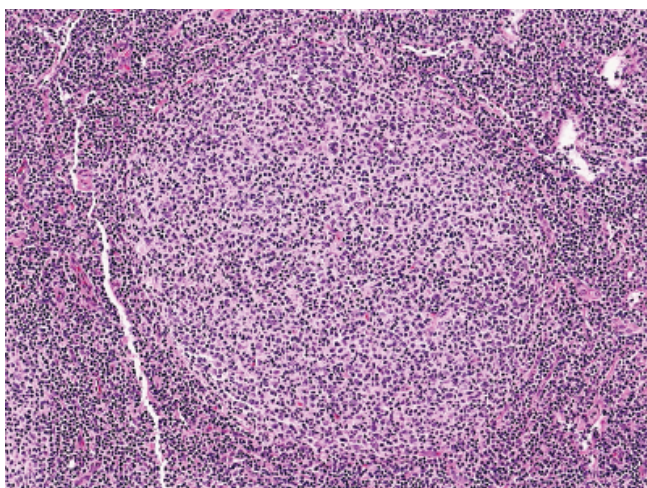
В фолликулярных лимфомах нодулярного строения опухолевые узелки были мономорфными, округлой формы, без зоны мантии (рис. 1).

Они состоят из центроцитоподобных клеток, между которыми располагается варьирующее количество более крупных клеток типа центробластов. Степень злокачественности фолликулярной лимфомы определяли на основании количества круп-

ных клеток типа центробластов в 10 полях зрения при увеличении  $\times 400$ . При фолликулярной лимфоме G1–2 выявляли подавляющее большинство центроцитоподобных клеток, на фоне которых встречались единичные центробластоподобные клетки (G1 — 0–5 крупных клеток, G2 — 6–15 крупных клеток). По данным доступной литературы, разграничение между G1 и G2 не имеет принципиального значения, поэтому в части случаев использовали категорию G1–2 (рис. 2) [1, 5, 7]. Случаи, при которых обнаружено более 15 центробластоподобных клеток, были отнесены к категории G3A (если в них, кроме крупных клеток, были отдельные центроцитоподобные клетки) и G3B (инфильтрат состоял только из центробластоподобных клеток). По статистическим данным, большинство фолликулярных лимфом (80,0–90,0%) относятся к типу G1–2. По данным нашего исследования, количество фолликулярных лимфом типа G1–2 составило 64,0%.



**Рис. 1.** Фолликулярная лимфома (общий вид). Окраска гематоксилином и эозином,  $\times 100$



**Рис. 2.** Фолликулярная лимфома (опухолевый фолликул). Окраска гематоксилином и эозином,  $\times 400$

Учитывая, что основной диагностической проблемой является сходство фолликулярной лимфомы и реактивной фолликулярной гиперплазии, в своей работе мы опирались на такой морфологический признак, как наличие макрофагов-гистиоцитов в центрах фолликулов. В случае реактивной

фолликулярной гиперплазии они присутствовали в большом количестве, а при фолликулярной лимфоме их не было. Морфологической особенностью фолликулярной лимфомы является исчезновение эффекта «зональности» расположения центроцитов и центробластов [6].

Важнейшим в диагностике неходжкинских лимфом и, в частности, фолликулярной лимфомы является иммуногистохимическое исследование [9, 10]. В-клеточное происхождение опухолевых клеток подчеркивает экспрессия антигена CD20, а экспрессия CD10 и белка Bcl-6 указывает на происхождение клеток из зародышевых центров. Для дифференциальной диагностики между фолликулярной лимфомой и фолликулярной гиперплазией в качестве маркера полезно исследовать экспрессию ингибитора апоптоза Bcl-2. В неизменном лимфатическом узле данный маркер экспрессируется в клетках межфолликулярной зоны и в клетках зоны мантии лимфоидных фолликулов. Клетки реактивных зародышевых центров не содержат данный белок. При наличии фолликулярной лимфомы Bcl-2 выявляют в клетках центров фолликулов. Однако следует отметить, что в части случаев фолликулярной лимфомы, особенно типа G3, опухолевые клетки не экспрессируют данный маркер. Частично это объясняется дополнительными мутациями в гене *BCL2* и исчезновением эпитопов, определяемых стандартными антителами к белку Bcl-2. Мы также использовали для определения маркера дендритных клеток фолликулов антиген CD23 для подтверждения их наличия в фолликулоподобных опухолевых структурах. Опухолевые клетки не экспрессировали маркеры Т-клеток, такие как антигены CD3 и CD5 [2, 4, 5].

Пролиферативный индекс, определяемый с помощью МкАТ к антигену Ki-67, довольно низкий в фолликулярной лимфоме G1–2 ( $< 20\%$ ), тогда как в случаях G3, как правило, индекс Ki-67  $> 20\%$ . Данный показатель используют в качестве вспомогательного маркера для дифференциальной диагностики с реактивной фолликулярной гиперплазией, при которой он составляет  $> 60\%$ .

У отдельных больных выявлены фолликулоподобные структуры очень крупного размера и участки диффузного роста, морфологически сходные с диффузной В-крупноклеточной лимфомой. В такой ситуации мы опирались на маркер фолликулярных дендритных клеток антиген CD23. В случае, если в участках диффузного роста сеть фолликулярных дендритных клеток была сохранена, устанавливали диагноз фолликулярной лимфомы с диффузным типом роста. Несмотря на неясное прогностическое значение подобных диффузных участков роста, рекомендуется в заключении указывать характер роста фолликулярной лимфомы. Например, преимущественно фолликулярный ( $> 75\%$  площади пораженного лимфатического узла), смешанный диффузно-фолликулярный (25–75%) и преимущественно диффузный ( $< 25\%$  фолликулярного

типа роста). В случае отсутствия в участках диффузного типа роста сети фолликулярных дендритных клеток следует устанавливать диагноз диффузной В-крупноклеточной лимфомы.

В случае выявления в лимфатическом узле, пораженном фолликулярной лимфомой, участков диффузной В-крупноклеточной лимфомы, в заключении на первое место выносили более агрессивную лимфому, затем фолликулярную лимфому и обязательно указывали процентное соотношение этих компонентов. Как правило, такие ситуации возникали в случаях фолликулярной лимфомы, G3.

## ВЫВОДЫ

1. Фолликулярная лимфома в Украине — довольно редкое заболевание. Данная патология, по результатам нашего исследования, составляет 5,1%. При оценке статических данных следует учитывать, что это заболевание не представлено отдельной рубрикой в Национальном канцер-регистре Украины. Соответственно, мы не можем судить об истинных показателях заболеваемости фолликулярной лимфомой и другими видами неходжкинских лимфом в Украине [8].

2. Фолликулярная лимфома нодулярного строения довольно легко узнаваема по морфологической картине: отмечается исчезновение эффекта «поляризации» расположения центробластов, исчезновение макрофагов, а также зоны мантии, митотический индекс значительно снижен.

3. Опухолевые клетки фолликулярной лимфомы экспрессируют антигены CD20, CD79a, PAX-5, CD10, белки Bcl-2, Bcl-6. Уровень экспрессии CD10 и Bcl-6 может быть различным от случая к случаю, вплоть до выпадения экспрессии одного из них. Применение антител к CD23 помогает определить расширенную сеть фолликулярно-дендритных клеток, характерную для фолликулярной лимфомы.

4. С помощью стандартных антител к Bcl-2 экспрессия этого белка выявляется в 85,0–90,0% случаев фолликулярной лимфомы G1–2 и лишь в 50,0% — G3.

5. Пролиферативный индекс Ki-67 довольно низкий в случаях фолликулярной лимфомы G1–2 (< 20%), тогда как лимфомы типа G3, как правило, имеют индекс Ki-67 > 20%.

## СПИСОК ИСПОЛЬЗОВАННОЙ ЛИТЕРАТУРЫ

1. Martinez AE, Lin L, Dunphy CH. Grading of follicular lymphoma: comparison of routine histology with immunohistochemistry. Arch Pathol Lab Med 2007; 131 (7): 1084–8.
2. Swerdlow SH, Campo E, Harris NL, Jaffe ES. WHO Classification of tumors of hematopoietic and lymphoid tissues. IARC: Lyon, 2008.
3. Криволапов ЮА. Результаты гистологического и иммуногистохимического исследования первичных биопсий у 400 больных неходжкинскими лимфомами в Северо-Западном регионе России (в соответствии с классификацией ВОЗ). Тер Арх 2004; 76 (7): 64–70.
4. Криволапов ЮА, Леенман ЕЕ. Морфологическая диагностика лимфом. Санкт-Петербург: Коста, 2006: 62–69.
5. Harris NL, de Leval L, Ferry JA. Follicular lymphoma. In: Hematopathology. Philadelphia, PA, Elsevier, 2011: 267–290.
6. Hsi EH. Hematopathology. Philadelphia, PA, Elsevier 2007. 664 p.
7. Райт Д, Леонг Э, Эддис Б. Морфологическая диагностика патологии лимфатических узлов: Медицинская литература. Москва, 2008.
8. Рак в Україні, 2011–2012. Захворюваність, смертність, показники діяльності онкологічної служби. Бюл Нац канцерреєстру України, 2013; (14): 52–53.
9. Глузман ДФ, Складенко ЛМ, Надгорная ВА. Диагностическая онкогематология. Киев: ДИА, 2011. 256 с.
10. Дягиль ИС, Клименко СВ, Матлан ВЛ и др. Злокачественные новообразования гемопатической системы. Киев: ООО «Доктор-Медиа», 2012. 590 с.

## FOLLICULAR LYMPHOMA MORPHOLOGICAL DIAGNOSIS

L.M. Zakhartseva, V.A. Kropelnytsky

**Summary.** Follicular lymphoma is one of the most wide spread non-Hodgkin's lymphoma variant in the USA and Western Europe. In Ukraine and Russian Federation this disease is rather rare. This phenomenon is linked not only with genetic features but also with underdiagnosis. In the article we have reviewed the main morphological and immunohistochemical features of follicular lymphoma based on the 25 cases.

**Key Words:** morphological diagnosis, follicular lymphoma.

### Адрес для переписки:

Захарцева Л.М.  
03115, Киев, ул. Верховинная, 69  
Киевский городской клинический онкологический центр  
E-mail: lmz@list.ru

Получено: 20.11.2014