

И.А. Крячок
 Я.А. Степанишина
 Е.В. Куцовой
 А.В. Мартынич
 И.Б. Титоренко
 С.А. Антонюк
 Т.В. Кадникова

Национальный институт
 рака, Киев, Украина

Ключевые слова:
 десмопластическая
 мелкоклеточная опухоль,
 диагностика, лечение.

ДЕСМОПЛАСТИЧЕСКАЯ МЕЛКОКЛЕТОЧНАЯ ОПУХОЛЬ: ТРУДНОСТИ И ПЕРСПЕКТИВЫ В ДИАГНОСТИКЕ И ЛЕЧЕНИИ

В статье приведены материалы доступной литературы о диагностике и различных подходах к лечению пациентов с десмопластической мелкоклеточной опухолью. Представлены результаты различных исследователей об эффективности применения хирургического лечения, ряда режимов химио- и лучевой терапии; описаны новые подходы с применением таргетных и иммунотерапевтических препаратов. Приведен собственный опыт диагностики и лечения пациентки с десмопластической мелкоклеточной опухолью.

Десмопластическая мелкоклеточная опухоль (ДМКО) относится к очень редким и высокоагрессивным злокачественным образованиям. Впервые была описана как отдельная нозологическая единица в 1989 г. Gerald и Rosai. До настоящего времени в мире зарегистрировано менее 200 случаев этого заболевания [1, 18]. Характерной локализацией данной опухоли является брюшная полость, полость таза, реже — грудная полость. Средний возраст пациентов составляет 22 года. Манифестация заболевания, как правило, сопровождается выраженным болевым синдромом, симптомами обструкции внутренних органов. Диагноз ДМКО основывается на гистологическом исследовании материала биопсии опухоли и оценке экспрессии иммуногистохимических маркеров. Клетки опухоли могут одновременно экспрессировать эпителиальные (цитокератин, эпителиальный мембранный антиген), нейронспецифические (нейронспецифическая энолаза) и миогенные (десмин) маркеры. Клетки ДМКО, как полагают некоторые авторы, происходят из мезотелиальных или субмезотелиальных клеток-предшественников с высоким уровнем пролиферативной активности. При микроскопическом исследовании в образцах опухоли между фрагментами коллагеновых волокон определяют скопления мелких круглых голубых клеток с гиперхромными ядрами. При иммуногистохимическом исследовании в 23% случаев опухолевые клетки экспрессируют антиген CD99, что характерно также для саркомы Юинга [9].

Дифференциальный диагноз ДМКО необходимо проводить с альвеолярной рабдомиосаркомой, саркомой Юинга, нейробластомой, злокачественной лимфомой. Особенно сложно дифференцировать такую опухоль с саркомой Юинга [2, 14]. Некоторые авторы считают, что обе опухоли относятся к одному пограничному типу новообразований, развивающихся из нейроэктодермальных тканей (периферические примитивные ней-

роэктодермальные опухоли — peripheral primitive neuroectodermal tumor — PNET).

Согласно данным доступной литературы ДМКО ассоциируется с наличием транслокации t(11:22)(p13, q12), что приводит к нарушению экспрессии генов *EWSR1* и *WT1* [2–5, 9, 10]. Роль данного факта в возникновении опухоли до сих пор не выяснена и в настоящее время активно изучается. Прогноз при наличии такой опухоли особенно неблагоприятен, диапазон выживаемости — от 17 до 25 мес. Не более чем у 20% пациентов отмечают 5-летнюю выживаемость, несмотря на использование агрессивных мультимодальных схем химиотерапии (ХТ). В основном это обусловлено поздней диагностикой заболевания. Ввиду редкости данной патологии нет общепринятых критериев стадирования заболевания и стандартов лечения [2].

Существует несколько способов стадирования ДМКО. Один из них — индекс перитонеального канцероматоза (peritoneal cancer index — PCI), который предусматривает выделение четырех стадий заболевания. Недавно ученые из Онкологического центра им. М.Д. Андерсона (MD Anderson Cancer Center), Хьюстон, США, предложили новую систему стадирования, основанную на PCI, с учетом наличия у пациента метастатического поражения печени и экстраабдоминальных метастазов [2, 6, 7]. Для стадирования ДМКО также используют классификацию TNM.

На сегодня описано несколько опций для лечения данного вида опухоли, а также их различные комбинации. Основными, доказавшими свою эффективность, являются: оперативное лечение, лучевая терапия (ЛТ), полихимиотерапия (ПХТ) с или без трансплантации стволовых гемопоэтических клеток. В последнее время появились данные о применении таргетной терапии [17]. Как дополнительные методы локального контроля, что особенно важно при распространенном процессе, представлены радиочастотная абляция, гамма-нож, криоабляция, эмболизация сосудов

опухоли. Данные методики применяют преимущественно в исследовательских центрах в каждом конкретном случае с учетом клинической ситуации (таблица).

Таблица

Методы локального контроля при ДМКО [20]

Локализация опухолевого поражения	Лечение
Поражение брюшины	Хирургическое лечение, тотальное облучение брюшной полости; хирургическое лечение, тотальное облучение брюшной полости, непрерывная перитонеальная гипертермическая перфузия
Метастазы в печени	Хирургическое лечение, стереотаксическая радиохирurgia, радиочастотная абляция, криоабляция, микросферы иттрия
Метастазы в легких	Хирургическое лечение, стереотаксическая радиохирurgia
Поражение медиастинальных лимфатических узлов	ЛТ
Костные метастазы	ЛТ

Опубликованы результаты двух ретроспективных исследований, в которых проанализировано прогностическое значение циторедуктивного оперативного лечения пациентов с ДМКО. Хирургическое вмешательство оказалось предиктором лучшей общей выживаемости. D.R. Lal и соавторы [14] утверждают, что проведение оперативного вмешательства как одного из этапов лечения коррелирует с лучшим прогнозом. Авторы представили данные о 3-летней выживаемости пациентов, получавших комбинированное лечение (ПХТ, оперативное лечение, ЛТ), которая составила 58%. Этой же группой исследователей проанализирована когорта пациентов, не получавших оперативное лечение, в которой 3-летняя выживаемость не превышала 27% [2, 14, 15].

Известно, что ДМКО — химио- и радиочувствительный вид опухоли. Основные данные, подтверждающие эффективность химиотерапевтического лечения, опубликованы еще в 1996 г. В.Н. Kushner и соавторами [16]. 12 пациентов с ДМКО получали лечение по схеме HD-CAV, протокол P6, что предусматривает 7 курсов ХТ с циклофосфамидом 4200 мг/м², доксорубицином 75 мг/м², винкристином 1,4 мг/м², чередующихся с этопозидом 500–1000 мг/м² и ифосфамидом 9–12 г/м². У всех пациентов получен как минимум частичный ответ на индукционную терапию. Следующим этапом стало выполнение циторедуктивного оперативного вмешательства. Часть пациентов получила в качестве консолидации ЛТ, остальным проводили ХТ (тиотеппа 900 мг/м², карбоплатин 1500 мг/м²) в миелоаблятивных дозах с последующей поддержкой стволовыми клетками. Медиана выживаемости для всех пациентов составила 17 мес, для 7 больных, достигших полного ответа, — 22 мес. В настоящее время проходят исследования NCI, в которых оценивают эффективность применения иринотекана, темозоломида, бевацизумаба в комбинации с протоколом P6.

Относительно индукционных режимов ХТ при лечении данного вида опухоли существуют достаточно противоречивые данные. Некоторые авторы высказывают сомнения в целесообразности применения таких высокодозных режимов, считая возможным использование стандартных антрациклинсодержащих режимов для лечения пациентов с саркомой Юинга и другими подобными мелкокруглоклеточными опухолями. Опубликованы данные о недостаточной эффективности подобных режимов, которые, тем не менее, являются методом выбора при невозможности применения высокодозных схем ПХТ [11–13].

А. Hayes-Jordan и соавторы представили данные, свидетельствующие об эффективности применения гипертермической ХТ с использованием цисплатина. У большинства пациентов диагноз ДМКО устанавливали при достаточно распространенном опухолевом процессе, зачастую с вовлечением брюшины. Гипертермическая интраоперационная ХТ (hyperthermic intraperitoneal chemotherapy — HIPEC) зарекомендовала себя как эффективная опция у пациентов с раком яичника в случае карциноматоза брюшины (способ улучшить выживаемость с одновременным снижением токсичности лечения). Описано применение интраоперационной ХТ с использованием цисплатина в дозе 100–150 мг/м² [8, 18]. Проведен ретроспективный анализ лечения 24 пациентов с ДМКО. Сравнивали три подгруппы пациентов: 9 больных получали ХТ и/или ЛТ (группа 1); у 7 пациентов выполнена циторедуктивная операция (группа 2), у 8 — циторедуктивное оперативное лечение и HIPEC (группа 3). Все пациенты получали неoadъювантную ПХТ и некоторые из них — ЛТ и аутологичную трансплантацию стволовых клеток и/или иммунотерапию. Также применяли постоперационную ПХТ, включающую 12 курсов темозоломида и иринотекана [18]. В группе пациентов, которые подвергались циторедуктивной операции с HIPEC, 3-летняя выживаемость составила 71%. Не было статистически значимой разницы по сравнению с группой, в которой проводили лишь оперативное лечение, где данный показатель достиг 62%. Авторы объяснили отсутствие статистически значимой разницы небольшим размером выборки. Несомненно, хирургическое лечение с или без HIPEC улучшает выживаемость больных в сравнении с группой, получавшей только медикаментозное лечение, в которой 3-летняя выживаемость составила лишь 26%. Однако данные о преимуществах HIPEC как дополнительной опции к традиционному хирургическому лечению ограничены, этот метод не рекомендован как составляющая стратегии терапии пациентов с ДМКО вне рамок клинических исследований.

Еще один, заслуживающий внимания метод лечения, — ЛТ. С.С. Pinnix и группа исследователей

из Мемориального онкологического центра Слон-Кеттеринг (Memorial Sloan Kettering Cancer Center), Нью-Йорк, США, изучали возможность применения тотального облучения таза и брюшной полости после циторедуктивной операции с целью локального контроля заболевания [18]. Все пациенты ($n = 21$) получали индукционную ПХТ по протоколу Р6 (7 курсов), хирургическое лечение и как консолидирующее лечение ЛТ на область брюшной полости и таза в дозе 30 Гр. Дополнительно применяли локальную ЛТ при наличии остаточной резидуальной опухоли. С учетом результатов исследования тотальная ЛТ ассоциировалась со значительной гастроинтестинальной и гематологической токсичностью. Отдаленная токсичность проявлялась обструкцией тонкого кишечника (7 из 21) и стенозами уретры (2 из 21). Большинство пациентов (16 (76%) из 21) имели рецидив и умерли в результате прогрессирования заболевания, 1 из них — от острой лейкемии, несмотря на достигнутый полный ответ. Только 2 пациентов были живы на момент последнего наблюдения и находились в стадии полной ремиссии. Представлены также данные о применении ЛТ с модуляцией интенсивности (intensity-modulated radiation therapy — IMRT) у 8 пациентов после неoadьювантной ПХТ и оперативного лечения (НИПЕС у 7 пациентов) [19]. Согласно выводам авторов IMRT применима у пациентов после агрессивного хирургического лечения; в отличие от вышеупомянутой тотальной ЛТ, не оказывает гастроинтестинальной токсичности IV степени, имеет умеренную гематологическую токсичность (лишь 1 пациенту потребовалась трансфузия эритроцитарной массы, цитопения IV степени отмечена в 1 случае). Из этих 8 пациентов 1 умер от рецидива заболевания после 20-месячного наблюдения. V. Subbiah и соавторы [19] сообщили об успешном лечении пациента молодого возраста с ДМКО, метастатическим поражением печени, резистентными к ПХТ, с помощью микросфер иттрия (^{90}Y). Препарат вводили путем эмболизации печеночной артерии с доказанным метаболическим ответом на применение позитронно-эмиссионной томографии/компьютерной томографии (ПЭТ/КТ). Однако данный метод занимает ограниченное место в лечении пациентов с ДМКО.

Высокая токсичность и недостаточная эффективность существующих режимов ПХТ стали основой развития нового направления в лечении при ДМКО, а именно — таргетной терапии. В настоящее время активно изучается эффективность таких таргетных препаратов, как лефлуномид (SU101), сунитиниб, иматиниб [20].

Новые подходы к лечению ДМКО включают иммунотерапию [20]. Экспрессирующийся на поверхности опухолевых клеток ДМКО GD2 был изучен и предложен как новая мишень для иммунотерапии

при нейроблостомах. В качестве нового перспективного направления в лечении больных с данной опухолью предложено также использование новых МкАТ 3F8 и 8H9. Одним из перспективных методов решения проблемы микроскопически выявляемой остаточной болезни является использование меченых молекул 8H9 путем внутрибрюшинного введения пациентам, у которых проводили тотальное облучение брюшной полости.

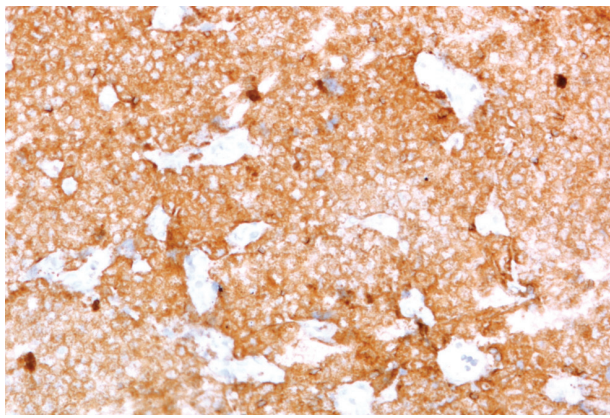
КЛИНИЧЕСКИЙ СЛУЧАЙ

Пациентка **К.Е.**, 29 лет, госпитализирована в отделение онкогематологии Национального института рака с жалобами на интенсивную боль, локализованную в нижних отделах брюшной полости с иррадиацией в ягодичную область, дизурию, задержку дефекации. Для купирования болевого синдрома было необходимым постоянное назначение наркотических анальгетиков.

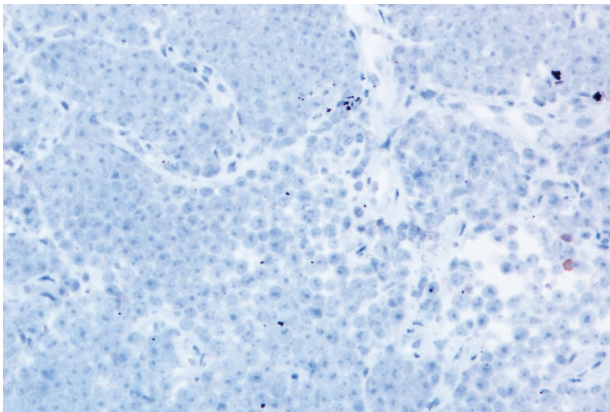
Начало заболевания связано с возникновением болезненного мочеиспускания. Дизурические расстройства длились около 2 мес. На протяжении этого времени пациентка обследовалась у врачей различных специальностей. Антибактериальная, противовоспалительная терапия были неэффективны. Со временем присоединилась боль в нижних отделах брюшной полости постоянного характера, затруднение дефекации. В связи с обструкцией мочевыводящих путей был установлен постоянный уретральный катетер. При гинекологическом осмотре определялось образование, инфильтрирующее шейку матки. При ультразвуковом исследовании выявлено образование в малом тазу. По месту жительства пациентке проведена трансвагинальная биопсия опухоли, диагностирована диффузная В-крупноклеточная лимфома. Больную направили в Национальный институт рака.

При осмотре выявлено резко болезненное образование в нижних отделах брюшной полости. Кроме того, определялась инфильтрация мягких тканей правой ягодичной области. Мочеиспускание было возможно через уретральный катетер. Вагинальный осмотр в полном объеме провести не удалось (опухоль распространялась на $\frac{2}{3}$ влагалища).

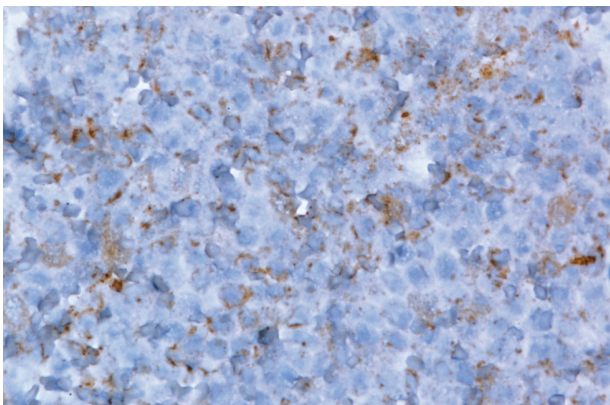
При повторном морфологическом исследовании проводили дифференциальную диагностику между лимфомой и эмбриональной рабдомиосаркомой. С целью уточнения диагноза проведена оценка экспрессии иммуногистохимических маркеров: Cytokeratin AE1/AE3+, Bcl2+, Vimentin+, CD15+, Ki-67 75%; CD45-, Cytokeratin-, Calretinin-, CD99, MIC2-, CD20cyt-, CD10-, BCL6 Protein-, MUM-1 Protein-, Cytokeratin 7-, Synaptophysin-, Chromogranin A-, CD117, c-Kit-, Wilms' Tumor 1 Protein-, Placental Alkaline Phosphatase-, Desmine-, CD34 Class II-, Neuron-Specific Enolase- (рис.1). Установлен диагноз: ДМКО высокой степени злокачественности.



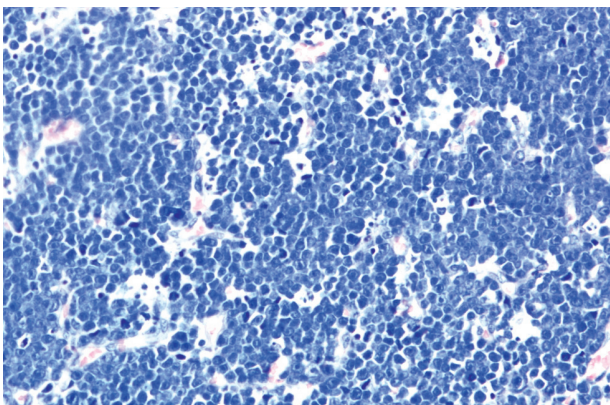
a



б



в



г

Рис. 1. Экспрессия иммуногистохимических маркеров и гистоструктура ДМКО: *a* — антиген CD15 ($\times 100$), *б* — антиген CD45 ($\times 100$), *в* — панцитokerатины ($\times 400$), *г* — окраска гематоксилином и эозином ($\times 200$)

При КТ выявлено образование в малом тазу, оттесняющее матку и прямую кишку, размерами $91 \times 80 \times 130$ мм, увеличенные подвздошные лимфатические узлы (рис. 2).

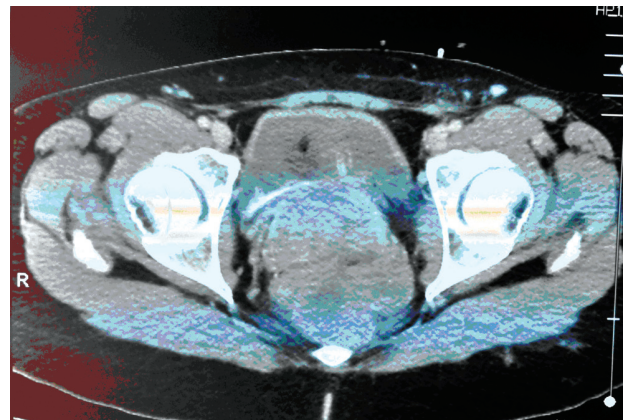
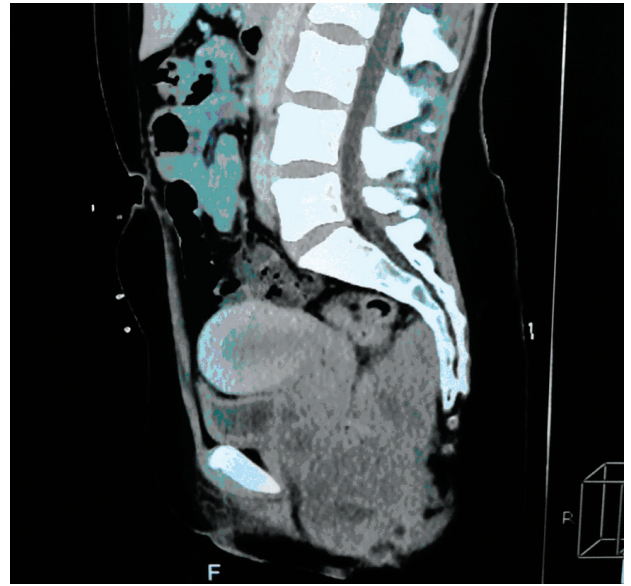


Рис. 2. КТ-изображения до лечения

При рассмотрении возможности оперативного вмешательства принято решение о выполнении МРТ с целью определения более точной топографии опухоли, степени вовлеченности соседних структур.

При МРТ исследовании выявлено объемное образование малого таза размерами $73 \times 97 \times 127$ мм с бугристыми нечеткими контурами, которое охватывало влагалище, смещало матку, плотно прилегло к стенке прямой кишки. Шейка матки четко не определялась (резко сдавлена опухолью). Новообразование прилежало к стенкам таза. Выявлена инвазия тазового дна с распространением в мягкие ткани правой ягодицы, множественные метастазы в кости таза.

Установлен диагноз ДМКО таза T4N1M1 IV степени с инвазией влагалища, прямой кишки, стенок таза, распространением на мягкие ткани правой ягодичной области. Метастазы в кости таза.

Принято решение начать медикаментозное лечение. Пациентка получила 2 курса ПХТ по схеме HD-CAV согласно протоколу P6 (циклофосфамид 4200 мг/м^2 внутривенно в 1-й день суточной инфу-

зией, доксорубин 75 мг/м² в 1-й день, винкристин 2 мг в 1-й день). Лечение сопровождалось выраженной гематологической токсичностью: анемией IV степени, лейкопенией IV степени, фебрильной нейтропенией, тромбоцитопенией III–IV степени. Коррекция осложнений включала неоднократные трансфузии эритроцитарной массы, введение гранулоцитарного колониестимулирующего фактора (от 8 до 10 введений), массивную антибактериальную терапию.

Уже к завершению 1-го курса ПХТ исчезла необходимость применения обезболивающей терапии, нормализовалось мочеиспускание и дефекация. При объективном осмотре живот мягкий, пальпаторно безболезненный.

При гинекологическом осмотре после 2-го курса ПХТ выявляли остаточную опухоль в стенке влагалища протяженностью до 30 мм.

Пациентке проведено ПЭТ/КТ исследование, при котором определялось образование в малом тазу размерами 38×27×31 мм. В образовании не отмечено повышенного накопления радиофармпрепарата. В левой части *m. levator ani* с вращением в *m. obturatorius internus* выявили мягкотканевое образование неоднородной плотности размером до 30 мм с повышенным метаболизмом радиофармпрепарата (SUV max 4,1), в параректальной клетчатке — увеличенный до 21×10 мм лимфатический узел с аналогичными показателями метаболизма. В тазовых костях множественные очаги сниженной плотности без признаков накопления радиофармпрепарата, максимальный размер которых составлял 10 мм.

На данном этапе оперативное лечение расценено как нецелесообразное. Учитывая высокую химиочувствительность опухоли и выраженную гематологическую токсичность предыдущих режимов, схему ХТ заменили на ЕС (этопозид 100 мг/м² с 1-го по 4-й день курса, карбоплатин 100 мг/м² с аналогичной продолжительностью). Пациентка получила 4 курса ПХТ по данной схеме. Лечение сопровождалось умеренной гематологической токсичностью (анемия, тромбоцитопения II степени, лейкопения II–III степени). Общее состояние по завершении лечения было удовлетворительным. Жалобы отсутствовали. При проведении гинекологического осмотра слизистая оболочка влагалища была без признаков опухолевого роста. На высоте пальца в подслизистом слое пальпировалось остаточное образование фиброзной плотности размером около 5 мм.

По данным ПЭТ/КТ, образование позади матки уменьшилось до 28×18 мм, признаков метаболической активности не выявлено. Отмечали значительную регрессию образования в толще *m. levator ani* с 30 мм до 14,7×16,7 мм (снизился показатель SUV max с 4,1 до 2,3) и лимфатического узла параректальной клетчатки до 5 мм, который на момент исследования уже не демонстрировал повышенного накопления радиофармпрепарата. Метастатиче-

ское поражение костей таза — без динамики размеров и метаболически неактивно.

С учетом незначительных размеров метаболически активной остаточной опухоли и множественного метастатического процесса в костях таза хирургическое лечение на данном этапе было неоправданно. Принято решение о продолжении ХТ по прежней схеме до 8 курсов с последующим рассмотрением возможности проведения ЛТ на область резидуальной опухоли. Однако гематологическая токсичность (тромбоцитопения IV степени, лейкопения IV степени) лимитировала проведение запланированного лечения. Было проведено 7 курсов ХТ с последующей ЛТ с модуляцией интенсивности в суммарной очаговой дозе 30 Гр на зону остаточной опухоли.

По данным ПЭТ/КТ, через 3 мес после окончания лечения остаточная опухоль не определялась, метаболической активности не выявлено. По результатам КТ, через 6 мес и через 1 год признаков рецидива заболевания не отмечено. В настоящее время пациентка находится под наблюдением (рис. 3), регулярно получает инфузии бисфосфонатов.

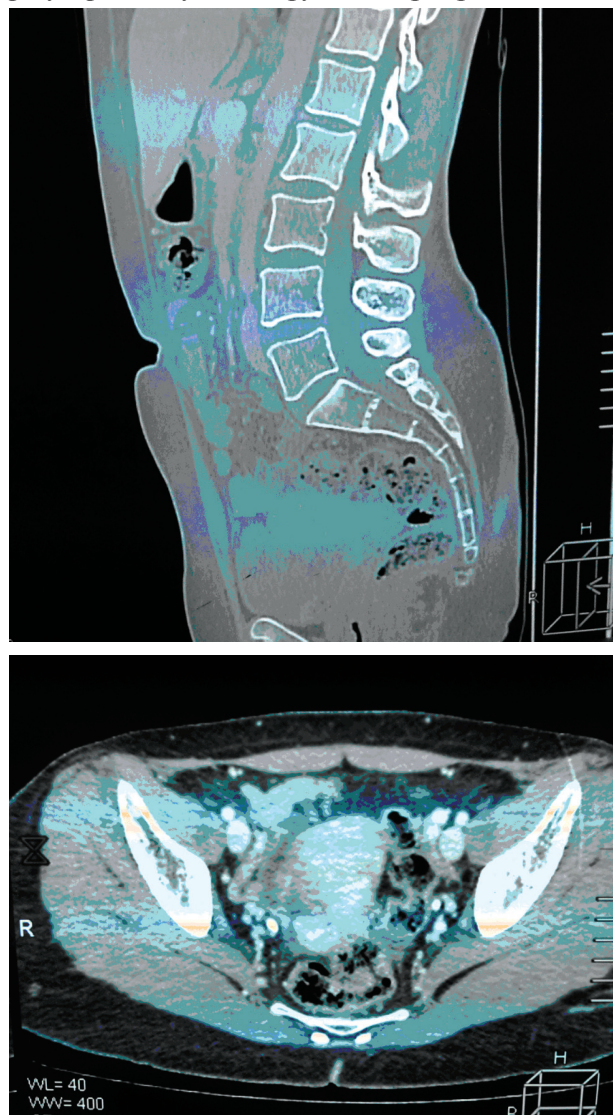


Рис. 3. КТ-изображения после лечения

ВЫВОДЫ

В заключение следует отметить, что из-за редкости ДМКО, недостаточной изученности, неблагоприятного прогноза данная опухоль представляет особый интерес для онкологов. В лечении пациентов с этой патологией мультидисциплинарный подход и индивидуализация лечения занимают ведущее место. Необходимо четко определить роль хирургического лечения, химиолучевой терапии, а также преимущества новых методов лечения (интенсивно-модуляционная ЛТ и гипертермическая интраперитонеальная ХТ), возможно, в рамках рандомизированных клинических исследований, поскольку ретроспективные данные ныне не вселяют уверенности. Что касается изучения генетических изменений, связанных с развитием данного вида опухоли, в будущем это может дать возможность установить патогенез и открыть новые терапевтические мишени в лечении ДМКО.

СПИСОК ИСПОЛЬЗОВАННОЙ ЛИТЕРАТУРЫ

1. **Hayes-Jordan A, Anderson PM.** The diagnosis and management of desmoplastic small round cell tumor: a review. *Curr Opin Oncol* 2009; **23** (4): 385–9.
2. **Dufresne A.** Desmoplastic small round cell tumor: current management and recent findings. *Hindawi Publishing Corporation Sarcoma* 2012. Article ID 714986, 5 p.
3. **Ladanyi M, Gerald W.** Fusion of the EWS and WT1 genes in the desmoplastic small round cell tumor. *Cancer Res* 1994; **54** (11): 2837–40.
4. **Chan AS, Macneill S, Thorner P, et al.** Variant EWS-WT1 chimeric product in the desmoplastic small round cell tumor. *Pediatric and Develop Pathology* 1999; **2** (2): 188–92.
5. **Rodriguez E, Sreekantaiah C, Gerald W, et al.** A recurring translocation, t(11;22)(p13;q11.2), characterizes intra-abdominal desmoplastic small round-cell tumors. *Cancer Genet Cytogenet* 1993; **1**: 17–21.
6. **Harmon RL, Sugarbaker PH.** Prognostic indicators in peritoneal carcinomatosis from gastrointestinal cancer. *Int Semin Surg Oncol* 2005; **2** (1): 3.
7. **Hayes-Jordan A, Green H, Fitzgerald N, et al.** Novel treatment for desmoplastic small round cell tumor: hyperthermic intraperitoneal perfusion. *J Pediatr Surg* 2010; **45** (5): 1000–6.
8. **Liu J, Nau M, Yeh JC, et al.** Molecular heterogeneity and function of EWS-WT1 fusion transcripts in desmoplastic small round cell tumors. *Clin Cancer Res* 2000; **6** (9): 3522–9.
9. **Kim J, Lee K, Pelletier J.** The desmoplastic small round cell tumor t(11;22) translocation produces EWS/WT1 isoforms with differing oncogenic properties. *Oncogene* 1998; **16** (15): 1973–9.
10. **Thijs A, Van Der Graaf W, Van Herpen C.** Temsirolimus for metastatic desmoplastic small round cell tumor. *Pediatr Blood Cancer* 2010; **55** (7): 1431–2.
11. **López-González A, Cantos B, Tejerina E, Provencio M.** Activity of trabectedin in desmoplastic small round cell tumor. *Med Oncology* 2011; **28**: 644–6.
12. **Mrabti H, Kaikani W, Ahbeddou N, et al.** Metastatic desmoplastic small round cell tumor controlled by an anthracycline-based regimen: review of the role of chemotherapy. *J Gastrointest Cancer* 2012; **43** (1): 103–9.
13. **Schwarz RE, Gerald WL, Kushner BH, et al.** Desmoplastic small round cell tumors: indicators and results of surgical Sarcoma 5 management. *Ann Surg Oncol* 1998; **5** (5): 416–22.
14. **Lal DR, Su WT, Wolden SL, et al.** Results of multimodal treatment for desmoplastic small round cell tumors. *J Pediatr Surg* 2005; **40** (1): 251–5.
15. **Kretschmar CS, Colbach C, Bhan I, Crombleholme TM.** Desmoplastic small cell tumor: a report of three cases and a review of the literature. *J Pediatr Hematol Oncol* 1996; **18** (3): 293–8.
16. **Kushner BH, LaQuaglia MP, Wollner N, et al.** Desmoplastic small round-cell tumor: prolonged progression-free survival with aggressive multimodality therapy. *J Clin Oncol* 1996; **14** (5): 1526–31.
17. **Aguilera D, Hayes-Jordan A, Anderson P, et al.** Outpatient and home chemotherapy with novel local control strategies in desmoplastic small round cell tumor. *Sarcoma* 2008; Article ID 261589: 9.
18. **Pinnix CC, Fontanilla HP, Hayes-Jordan A, et al.** Whole abdominopelvic intensity-modulated radiation therapy for desmoplastic small round cell tumor after surgery. *Int J Radiat Oncol Biol Phys* 2012; **83** (1): 317–26.
19. **Subbiah V, Murthy R, Anderson PM.** [⁹⁰Y]Yttrium microspheres radioembolotherapy in desmoplastic small round cell tumor hepatic metastases. *J Clin Oncol* 2011; **29** (11): 292–4.
20. **Italiano A, Kind M, Cioffi A.** Clinical activity of sunitinib in patients with advanced desmoplastic round cell tumor: a case series. *Target Oncol* 2013; **8** (3): 211–3.

DESMOPLASTIC SMALL CELL TUMOR: CHALLENGES AND PERSPECTIVES IN DIAGNOSIS AND TREATMENT

*I.A. Kriachok, I.A. Stepanishyna,
E.V. Kushchevyi, A.V. Martynchyk, I.B. Tytorenko,
S.A. Antonyuck, T.V. Kadnikova*

Summary: *the article presents literature data regarding diagnosis and approaches to treatment of desmoplastic small cell tumor. There is information from various researchers in the field of treatment of this disease, as well as own experience.*

Key Words: desmoplastic small cell tumor, diagnosis, treatment.

Адрес для переписки:

Степанишина Я.А.
03022, Киев, ул. Ломоносова, 33/43
Национальный институт рака
E-mail: yankastep@yandex.ua

Получено: 24.10.2014