

УДК 615.361.018.8.013.014.41:57.08.41

В.А. ПЯТИКОП¹, В.Д. КАРАМЫШЕВ¹, В.М. ШЕВЕРЕВА², В.К. ДВОРЦЕВОЙ^{3*}

Гистологический анализ изменений тканей головного мозга крыс с экспериментальным паркинсонизмом до и после трансплантации криоконсервированных эмбриональных нервных клеток

UDC 615.361.018.8.013.014.41:57.08.41

V.A. PYATIKOP¹, V.D. KARAMYSHEV¹, V.M. SHEVEREVA², V.K. DVORTSEVOY^{3*}

Histological Analysis of Changes in Brain Tissues of Rats with Experimental Parkinson Disease Prior to and After Transplantation of Cryopreserved Embryonic Nerve Cells

Представлена гистоморфологическая характеристика трансплантата криоконсервированных эмбриональных нервных клеток (ЭНК) у крыс с экспериментальным паркинсонизмом, который был получен двусторонним анодным электролизом черной субстанции. Показано, что пересаженные ЭНК пролиферируют в зоне введения и за пределом рубцового вала. Введенные нейробласты распространяются также за пределы зоны пролиферации.

Ключевые слова: эмбриональные нервные клетки, паркинсонизм, трансплантация.

Представлено гистоморфологічну характеристику трансплантату криоконсервованих ембріональних нервових клітин (ЕНК) у щурів з експериментальним паркінсонізмом, який було отримано двостороннім анодним електролізом чорної субстанції. Показано, що пересажені ЕНК проліферують в зоні введення та за межами рубцевого валу. Нейробласти, які були введені, розповсюджуються також за межі зони проліферації.

Ключові слова: ембріональні нервові клітини, паркінсонізм, трансплантація.

There are presented histomorphological characteristics of cryopreserved embryonic nerve cells (ENCs) transplants in rats with experimental parkinsonism, induced by bilateral anode electrolysis of *substantia nigra*. Engrafted ENCs were shown to proliferate within the introduction area and beyond the scar. The introduced neuroblasts are spread beyond the proliferation area as well.

Key-words: embryonic nerve cells, parkinsonism, transplantation.

Одним из основных принципов медикаментозного лечения паркинсонизма является дофаминзаместительная терапия (ДЗТ) – восполнение недостающего количества дофамина в организме больного путем введения дофасодержащих препаратов [1]. При продолжительном применении ДЗТ в связи с прогрессирующей дегенерацией нигростриарных нейронов, через которые опосредуется действие леводопы, и изменениями на синаптическом уровне постепенно снижается эффективность вводимых препаратов, что приводит к увеличению их дозировки, и, кроме того, появляются побочные эффекты в виде моторных флуктуаций и дискинезий [5].

Коррекция дисфункций дофаминэргических (ДЭ) структур, приводящая к полному регрессу двигательных нарушений у животных [2, 3], в

One of the main principles in medicamentous treatment of parkinsonism is a dopamine-substitutive therapy (DST): compensation of dopamine deficiency in a patient's organism by introducing DOPA-containing preparations [1]. The efficiency of introduced preparations gradually reduces at a long-term DST application due to progressing degeneration of nigrostriar neurons through which the levodopa effect is mediated and owing to the changes at synaptic level, that results in augmentation of their dosage and additional side-effects in the form of motor fluctuations and dyskinesia [5].

Correction of dysfunctions in dopaminergic (DE) structures, resulting in a complete regress of locomotory disorders in animals [2, 3] is achieved in numerous experiments by transplantation of dopaminergic neurons, which source can be either

¹Харьковский государственный медицинский университет

²Институт биологии, Харьковский национальный университет

³Институт проблем криобиологии и криомедицины НАН Украины, г. Харьков

* Автор, которому необходимо направлять корреспонденцию: ул. Перейславская, 23, г. Харьков, Украина 61015; тел.: +38 (057) 373-41-35, факс: +38 (057) 373-30-84, электронная почта: cryo@online.kharkov.ua

¹Kharkov State Medical University, Kharkov, Ukraine

²Institute of Biology of Kharkov National University, Kharkov, Ukraine

³Institute for Problems of Cryobiology and Cryomedicine of the National Academy of Sciences of Ukraine, Kharkov, Ukraine

* To whom correspondence should be addressed: 23, Pereyaslavskaya str., Kharkov, Ukraine 61015; tel.: +380 57 373 4135, fax: +380 57 373 3084, e-mail: cryo@online.kharkov.ua

многочисленных экспериментах может достигаться трансплантацией дофаминэргических нейронов, источником которых могут быть как эмбриональные стволовые клетки [6], так и нервные клетки ткани мозга эмбрионов различных сроков гестации [2-4].

Широкое клиническое применение эмбриональных нервных клеток (ЭНК) ограничено отсутствием отработанных эффективных стандартных технологий их забора, последующего культивирования, достоверных результатов фундаментальных исследований по возможным последствиям их трансплантации в организм больного, связанных с иммунной несовместимостью ЭНК [3].

Цель работы – изучение особенностей гистоморфологической структуры трансплантата криоконсервированных ЭНК при экспериментальном паркинсонизме (ЭП) в различные сроки после их введения.

Материалы и методы

Эмбриональные нервные клетки крыс 17-18 дней гестации получали в условиях стерильности из головного мозга путем механического диспергирования через нейлоновую ткань в растворе Хенкса. Полученную клеточную суспензию трижды центрифугировали при 1500 об/мин. Надосадок вместе со стромой, форменными элементами крови и поврежденными клетками удаляли. Количество клеток подсчитывали в камере Горяева, жизнеспособность определяли по суправитальному окрашиванию 1%-м метиленовым синим. Конечная концентрация клеток составляла 10 млн в 1 мл суспензии, жизнеспособность – 92-95%. Морфологическое исследование проводили в световом микроскопе “Биолам” при увеличении в 200 раз.

Полученную суспензию ЭНК при температуре 4°C инкубировали в 15%-м растворе 1,2-пропандиола, приготовленном на растворе Хенкса, содержащим 10% сахарозы. Время эквипирации клеток с криозащитной средой составляло 10 мин.

После инкубации в растворах криопротекторов клеточную суспензию расфасовывали во фторопластовые контейнеры высокого давления объемом 1 мл, криоконсервировали на замораживателе ЗП-10 (Украина). Замораживание проводили со скоростью 10°C/мин до –80°C с последующим погружением в жидкий азот.

Отогрев проводили на водяной бане при температуре 40°C в течение 1-2 мин, после чего криопротектор из суспензии клеток удаляли однократным центрифугированием в растворе Хенкса с 10%-м раствором сахарозы при температуре тающего льда (0-4°C).

embryonic stem cells [6] or nerve cells of embryonic brain tissue of different gestation terms [2-4].

Extended clinical application of embryonic nerve cells (ENCs) is limited by the absence of any mastered efficient standard technologies of their derivation, following culturing, statistically significant results of fundamental studies on possible consequences of their transplantation into a patient's organism, related to the ENCs immune incompatibility [3].

The work was targeted to studying the peculiarities of histomorphological structure of transplant of cryopreserved ENCs at an experimental parkinsonism (EP) within different terms after their introduction.

Materials and methods

Rat ENCs of 17-18 gestation days were derived under sterile conditions from bone marrow by mechanical dispersion through nylon tissue in Hank's solution. Obtained cell suspension was three-fold centrifuged at 1500 rot/min. Supernatant together with stroma, formed elements and damaged cells were removed. Cell amount was calculated in Goryaev's chamber, viability was determined by supravital staining with 1% methylene blue. Final cell concentration made 10 mln in 1 ml of suspension, viability was 92-95%. Morphological study was carried-out under Biolam light microscope, $\times 200$ magnification.

Obtained ENCs suspension was incubated at 4°C in 15% 1,2-propane diol solution, prepared with 10% sucrose-containing Hank's solution. Cell equilibration time with cryoprotective medium made 10 min.

After incubation in cryoprotective solutions cell suspension was packed into 1 ml fluoroplastic containers of high pressure, cryopreserved with ZP-10 freezer (Ukraine). Freezing was carried-out with 10°C/min rate down to –80°C with following immersion into liquid nitrogen.

Thawing was done on water bath at 40°C for 1-2 min, then a cryoprotectant was removed out of cell suspension by single centrifugation in Hank's solution with 10% sucrose one at melting ice temperature (0-4°C).

Research in animals was performed according to the “General Principles of Experiments in Animals” approved by the 1st National Congress on Bioethics (Kiev, 2001). The 250-300g⁷ Wistar male rats were used in the experiments. Parkinsonism model was done by bilateral anode electrolysis of *substantia nigra* (SN). Anode was made with 0.3 mm steel wire, isolated throughout the length by polyvinylformal lacquer excluding an operative part of about 1 mm length. Cathode was placed into animal's mouth. Electrolysis was done with 12 V current and 0.3 A current intensity with 6-8 sec exposure. For exact matching with the target we used the atlas of stereotactic coordinates of

Работа на животных выполнялась в соответствии с “Общими принципами экспериментов на животных”, одобренных I Национальным конгрессом по биоэтике (Киев, 2001 г). В экспериментах были использованы крысы-самцы линии Wistar массой 250-300 г. Модель паркинсонизма создавали двусторонним анодным электролизом черной субстанции (substantia nigra, SN). Анод изготавливали из стальной проволоки диаметром 0,3 мм, изолированной по всей длине винифлексовым лаком за исключением рабочей части длиной до 1 мм. Катод помещали в рот животного. Электролиз выполняли током напряжением 12 В, силой тока 0,3 А с экспозицией 6-8 с. Для точного попадания в искомую цель использовали атлас стереотаксических координат мозга крысы [7] и стереотаксический аппарат. Операцию проводили под внутривенным тиопенталовым наркозом в дозе 12 мг на 100 г массы тела животного с фиксацией животного в стереотаксической установке для микроэлектродных исследований головного и спинного мозга животных СЭЖ 3 (ОП Института физиологии им. А.А. Богомольца АН УССР, 1972 г)

Животные были разделены на две группы:

I – контрольная с двусторонней деструкцией SN (6 животных);

II – группа животных с деструкцией SN и трансплантацией ЭНК (24 животных).

Введение ЭНК во II группе животных производили стереотаксически по описанной методике в зону анодной деструкции на 7-е сутки после операции создания ЭП.

Гистологическую оценку очага анодной деструкции у крыс I группы проводили на 10-, 30- и 50-е сутки, состояние трансплантата криоконсервированных ЭНК у животных II группы проводили на 5-, 15-, 30- и 50-е сутки после введения. Гистологические срезы мозга окрашивали гематоксилин-эозином и толуидиновым синим по методу Ниссля.

Статистическую обработку результатов выполняли по методу Стьюдента.

Результаты и обсуждение

Проведенные исследования показали, что использованный метод криоконсервирования по двухэтапной программе с 1,2-пропандиолом в качестве криопротектора позволил сохранить 85%±5% жизнеспособных ЭНК (по окрашиванию метиленовым синим), тогда как жизнеспособность до криоконсервирования составляла 92±4%.

Двусторонняя деструкция SN с помощью анодного электролиза дала возможность получить ЭП с характерными двигательными расстройствами [4].

Гистологические исследования тканей головного мозга животных после моделирования ЭП

rat brain [7] and stereotactic apparatus. Operation was done under intravenous thiopental narcosis in 12 mg dose per 100 g of animal body weight with animal fixation in SEZh 3 stereotactic device for animal brain and spinal cord microelectrode studies (Experimental Unit of A.A. Bogomolets Institute of Physiology of Academy of Sciences of UkrSSR, 1972).

Animals were divided into 3 groups:

The Ist: control with SN bilateral destruction (6 animals);

The IInd: animals with SN destruction and ENC's transplantation (24 animals).

In the IInd group the ENC's were stereotactically introduced according to the described technique into the area of anode destruction to the 7th day after operation on EP formation.

Histological evaluation of anode destruction focus in rats of Ist group was carried-out to the 10th, 30th and 50th days, state of cryopreserved ENC's transplant in IInd group's animals was done to the 5th, 15th, 30th and 50th days after introduction. Histological sections of brain were stained with hematoxylin-eosin and toluidine blue by Nissl method.

Results were statistically processed by Student's method.

Results and discussion

The performed studies have demonstrated that the used cryopreservation method using two-step program with 1,2-propane diol as a cryoprotectant enables to preserve 85±5% of viable ENC's (by methylene-blue staining), meanwhile the viability before cryopreservation was 92±4%.

SN bilateral destruction with anode electrolysis made it possible to induce EP with typical locomotory disorders [4].

Histological studies of animal brain tissues after EP modeling have shown distinct foci of electrolytic destruction of SN brain tissue (Fig. 1-3). Thus, 10 days after destruction in brain tissue of Ist group's animals the phenomena of moderate pericellular oedema, diffusive lymphatic infiltration, vacuolar dystrophy and neuron necrotization are manifested (Fig. 1). No significant changes from glial cells during preparation staining with hematoxylin-eosin were observed.

A complete atrophy in neurons and diffusive hyperplasia of glial cells with hyperemic dilation of surrounding vessels were observed in destruction focus of Ist group's animals 30 days after damage (Fig. 2).

The injury focus becomes more packed, the necrotised structures are resolved and the cavity, surrounded with glial scar is formed on their place 50 days after destruction (Fig. 3). Neuron hypertrophy and diffusive hyperplasia of glial cells with slightly manifested lymphatic infiltration are noted around the destruction focus.

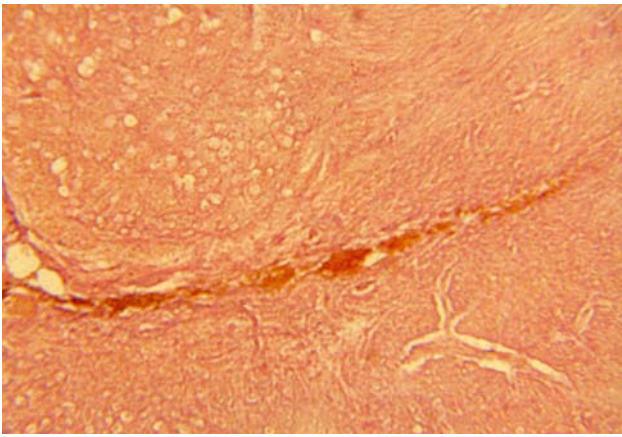


Рис. 1. Гистоморфологические изменения участка головного мозга крыс с ЭП на 10-е сутки после электролитической деструкции. Окраска гематоксилин-эозином, об.4, ок. 10.

Fig. 1. Histomorphological changes of brain tissue area in rats with EP to the 10th day after electrolysis destruction. Haematoxylin-eosine staining, objective 4, ocular 10.

показали отчетливые очаги электролитической деструкции мозговой ткани SN (рис. 1-3). Так, через 10 сут после деструкции в мозговой ткани животных I группы выражены явления умеренного перичеселлярного отека, диффузной лимфатической инфильтрации, вакуолярной дистрофии и некротизации нейронов (рис. 1). Со стороны глиальных клеток при окраске препарата гематоксилин-эозином существенных изменений не отмечалось.

Через 30 сут после повреждения (рис. 2) в очаге деструкции животных I группы заметны полная атрофия нейронов и диффузная гиперплазия глиальных клеток с гиперемической дилатацией окружающих сосудов.

Через 50 сут после деструкции (рис. 3) очаг повреждения уплотняется, некротизированные структуры рассасываются и на их месте образуется полость, окруженная глиальным валом. Вокруг очага деструкции заметны гипертрофия нейронов и диффузная гиперплазия глиальных клеток со слабо выраженной лимфатической инфильтрацией.

После трансплантации ЭНК у животных II группы на 5-е сутки (рис. 4) наблюдается неравномерное распределение нейробластов в ткани мозга. Отчетливо видно, что нейробласты распространяются в одном направлении. Вероятно, это связано с интенсивностью кровоснабжения. В месте доминирующего распространения нейробластов отмечаются слабо выраженное уплотнение и гипертрофия глиальных клеток. Зона введения суспензии начинает ограничиваться глиальным валом. Количество мигрировавших нейробластов выше в зоне более интенсивного кровоснабжения, где образование глиального рубца отсутствует.

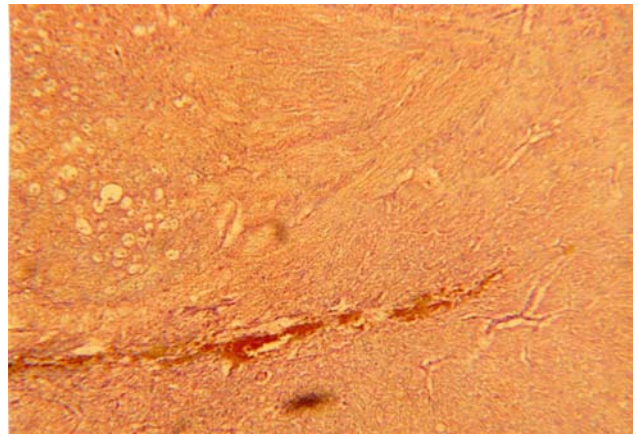


Рис. 2. Гистоморфологические изменения участка головного мозга крыс с ЭП на 30-е сутки после электролитической деструкции. Окраска гематоксилин-эозином, об. 4, ок. 10.

Fig. 2. Histomorphological changes of brain tissue area in rats with EP to the 30th day after electrolysis destruction. Haematoxylin-eosine staining, objective 4, ocular 10.

To the 5th day following ENC's transplantation an uneven distribution of neuroblasts into brain tissue is noted in animals of the IInd group (Fig. 4). Neuroblasts are distinctively observed to be spread in one direction. This is probably related to the intensity of blood supply. In the site where neuroblast propagation predominates, a slightly manifested packing and hypertrophy of glial cells are noted. The area of suspension introduction begins to be limited by glial scar. The amount of migrated neuroblasts is higher in the area of more intensive blood supply, where no glial cicatrix is formed.

To the 10th day in IInd group animals the packing of glial cells with formation of uncompact glial cicatrix occurs around the ENC's suspension introduction area of (Fig. 5). A limited cell proliferation is seen within

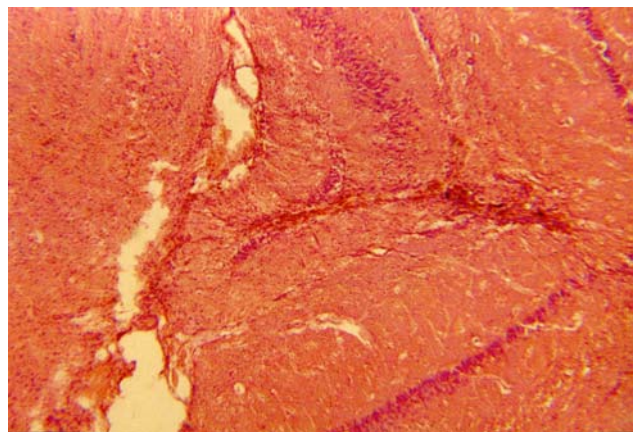


Рис. 3. Гистоморфологические изменения участка головного мозга крыс с ЭП на 50-е сутки после электролитической деструкции. Окраска гематоксилин-эозином, об. 4, ок. 10.

Fig. 3. Histomorphological changes of brain tissue area in rats with EP to the 50th day after electrolysis destruction. Haematoxylin-eosine staining, objective 4, ocular 10.

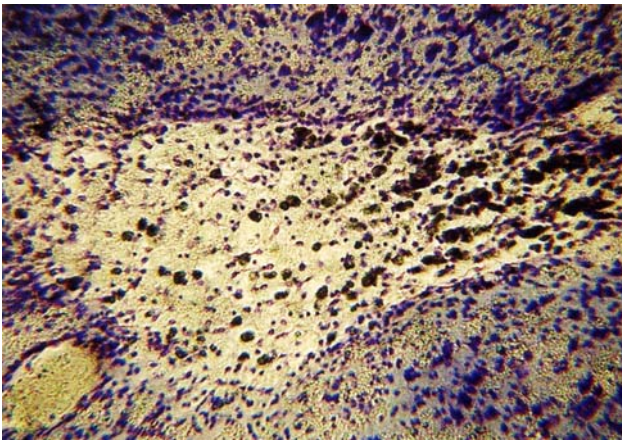


Рис. 4. Гистоморфологические изменения участка головного мозга крыс с ЭП на 5-е сутки после трансплантации криоконсервированных ЭНК. Окраска толуидиновым синим по Нисслю, об. 10, ок. 10.

Fig. 4. Histomorphological changes of brain tissue area in rats with EP to the 5th day after transplantation of cryopreserved ENC. Haematoxylin-eosine staining, objective 4, ocular 10.

На 10-е сутки у животных II группы вокруг зоны введения суспензии ЭНК происходит уплотнение глиальных клеток с образованием неплотного глиального рубца (рис. 5). В зоне введения видна ограниченная пролиферация клеток, о которой можно судить по визуальному сравнению относительных размеров клеток и ядер, а также характерному расположению хроматина. За пределами глиального рубца определяется диффузная пролиферация имплантированных клеток, мигрировавших из зоны введения (рис. 5).

На 30-е сутки после трансплантации ЭНК отмечаются участки приживания трансплантата, визуализируются группы нейробластов, окруженные глиальными клетками, заметно увеличение количества нейробластов в каждой группе клеток (рис. 6).

На 50-е сутки в зоне имплантации ЭНК видны группы нейробластов, окруженные диффузно расположенными глиальными клетками (рис. 7). За пределами неплотного вала из глиальных клеток были выявлены отдельные нейробласты, что не исключает возможности протекания дальнейших процессов миграции трансплантируемого материала.

Выводы

Двусторонний анодный электролиз SN позволяет получить ЭП с характерной гистологической картиной очага анодной деструкции, характеризующейся некротизацией нейронов, их атрофией, гиперплазией глиальных клеток с дилатацией кровеносных сосудов и лимфатической инфильтрацией.

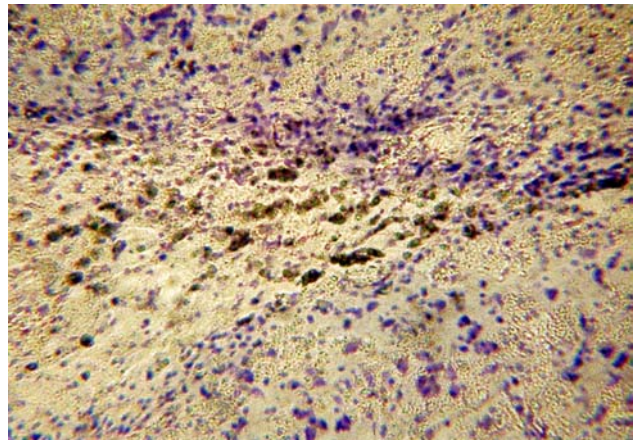


Рис. 5. Гистоморфологические изменения участка головного мозга крыс с ЭП на 10-е сутки после трансплантации криоконсервированных ЭНК. Окраска толуидиновым синим по Нисслю, об. 10, ок. 10.

Fig. 5. Histomorphological changes of brain tissue area in rats with EP to the 10th day after transplantation of cryopreserved ENC. Haematoxylin-eosine staining, objective 4, ocular 10.

the introduction area, that can be judged by visual comparing the relative sizes of cells and nuclei, as well as by typical chromatin location. Beyond the glial cicatrix a diffusive proliferation of implanted cells, migrated from introduction area is determined (Fig. 5).

To the 30th day after ENC's transplantation there are noted the sites of transplant's engraftment, the groups of neuroblasts, surrounded with glial cells are visualized, an increase in neuroblast amount in each group of cells is noticeable (Fig. 6).

To the 50th day in the area of ENC's implantation the groups of neuroblasts, surrounded with diffusely located glial cells are seen (Fig. 7). Certain neuroblasts

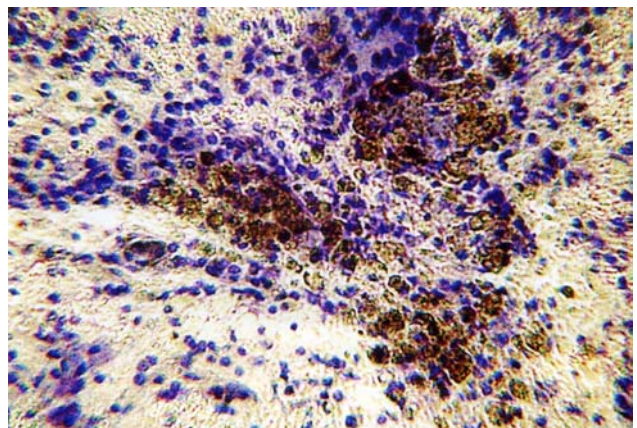
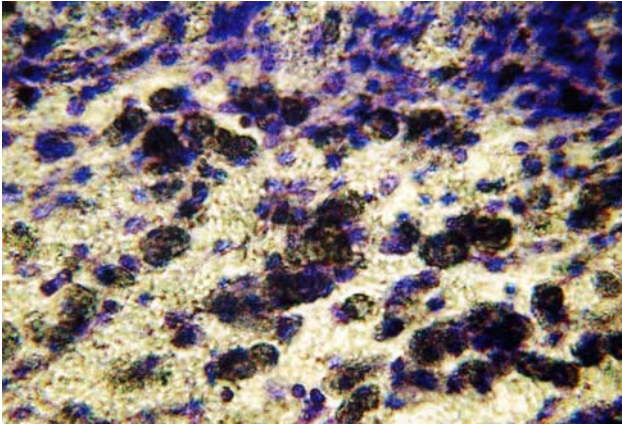


Рис. 6. Гистоморфологические изменения участка головного мозга крыс с ЭП на 30-е сутки после трансплантации криоконсервированных ЭНК. Окраска толуидиновым синим по Нисслю, об.10, ок. 10.

Fig. 6. Histomorphological changes of brain tissue area in rats with EP to the 30th day after transplantation of cryopreserved ENC. Haematoxylin-eosine staining, objective 4, ocular 10.



Гистоморфологические исследования динамики изменения состояния пересаженных криоконсервированных ЭНК у крыс с ЭП свидетельствуют о пролиферации нейробластов как в зоне пересадки, так и за пределами рубцового вала, сформированного глиальными клетками.

Наличие отдельных нейробластов за пределами неплотного вала из глиальных клеток не исключает возможности распространения имплантированных нейробластов за пределы очага пролиферации.

Литература

1. Гринберг Д., Аминофф М., Саймон Р. Клиническая неврология.– М., 2004.– 512 с.
2. Бровина Н.Н., Гордиенко Ж.П., Берченко О.Г. Морфофункциональные особенности головного мозга крыс при трансплантации специфической эмбриональной нервной ткани на модели экстрапирамидных нарушений // В сб.: Актуальные вопросы репродуктологии и криомедицины.– Харьков, 1998. – С. 189-193.
3. Чехонин В.П., Лебедев С.В., Дмитриева Т.Б. и др. Критерии эффективности трансплантации препаратов эмбриональной нервной ткани у крыс с повреждением дофаминэргической nigrostriarной системы 6-гидроксиаминамином (6-OHDA) // Патол. физиология и эксперим. терапия. – 2002.– №3.– С. 19-22.
4. Чехонин В.П., Лебедев С.В., Дмитриева Т.Б. и др. Сравнение эффективности клеточных препаратов из эмбрионального вентрального мезенцефалона различных сроков пренатального периода при интрастриарной трансплантации крысам с 6-OHDA-паркинсонизмом // Бюл. эксперим. биол.– 2002.– Т. 133, №6.– С. 701-706.
5. Экстрапирамидные расстройства. Руководство по диагностике и лечению // Под ред. В.Н.Штока, И.А. Ивановой-Смоленской, О.С.Левина.– М., 2002.– 606 с.
6. Bjorklund L.M., Sanchez-Pernaute R., Chung S. et al. Embryonic stem cells develop into functional dopaminergic neurons after transplantation in a Parkinson rat model // PNAS USA.– 2002.– Vol. 99, N4.– P. 1755-1757.
7. Fifkova E., Marsala J. Stereotaxic atlases for the cat, rabbit and rat / In: Electrophysiological Methods in Biological Research / Eds: J. Bures, M. Petran, and J. Zachar.– New York: Academic Press, 1967.– P. 653-731.

Поступила 29.09.2006

Рис. 7. Гистоморфологические изменения участка головного мозга крыс с ЭП на 50-е сутки после трансплантации криоконсервированных ЭНК. Окраска толуидиновым синим по Нисслю, об.10, ок. 10.

Fig. 7. Histomorphological changes of brain tissue area in rats with EP to the 10th day after transplantation of cryopreserved ENC's. Haematoxylin-eosine staining, objective 4, ocular 10.

were revealed beyond an uncompacted scar of glial cells, that did not exclude a possible migration of transplanted material.

Conclusions

SN bilateral anode electrolysis enables the EP induction with a typical histological picture of anode destruction focus, characterizing by necrotization of neurons, their atrophy, hyperplasia of glial cells with blood vessel dilation and lymphatic infiltration.

Histomorphological studies of the dynamics of change in the engrafted cryopreserved ENC's state in EP rats testify to the proliferation of neuroblasts both in the engraftment area and beyond the scar, formed by glial cells.

Presence of certain neuroblasts beyond uncompacted scar of glial cells does not exclude the possibility of implanted neuroblast propagation beyond the proliferation focus.

References

1. Greenberg D., Aminoff M., Simon R. Clinical neurology.– Moscow, 2004.– 512 p.
2. Brovina N.N., Gordienko Zh.P., Berchenko O.G. Morpho-functional peculiarities of rat brain at transplantation of specific embryonic nerve tissue in the model of extrapyramidal disorders // In: Actual Problems of Reproductology and Cryomedicine.– Kharkov, 1998.– P. 189-193.
3. Chekhonin V.P., Lebedev S.V., Dmitrieva T.B. et al. Criteria of transplantation efficiency of embryonic nerve tissue preparations in rats with damage of dopaminergic nigrostriar system by 6-hydroxydopamine (6-OHDA) // Patol. Fiziologiya i Ekspirim. Terapiya.– 2002.– N3.– P. 19-22.
4. Chekhonin V.P., Lebedev S.V., Dmitrieva T.B. et al. Comparison of efficiency of cell preparations of embryonic ventral mesencephalon of different terms of prenatal period at intrastrial transplantation to rats with 6-OHDA-parkinsonism // Bull. Ekspirim. Biol.– 2002.– Vol. 133, N6.– P. 701-706.
5. *Extrapyramidal disorders*. Manual on diagnosis and treatment / Eds: V.N. Shtok, I.A. Ivanova-Smolenskaya, O.S. Levin.– Moscow, 2002.– 606 p.
6. Bjorklund L.M., Sanchez-Pernaute R., Chung S. et al. Embryonic stem cells develop into functional dopaminergic neurons after transplantation in a Parkinson rat model // PNAS USA.– 2002.– Vol. 99, N4.– P. 1755-1757.
7. Fifkova E., Marsala J. Stereotaxic atlases for the cat, rabbit and rat / In: Electrophysiological Methods in Biological Research / Eds: J. Bures, M. Petran, and J. Zachar.– New York: Academic Press, 1967.– P. 653-731.

Accepted in 29.09.2006