

УДК: 616.711-007.55-021.3:615.825

ЭФФЕКТИВНОСТЬ ПРИМЕНЕНИЯ КИНЕЗИОТЕЙПИРОВАНИЯ В ПРОГРАММЕ ВОССТАНОВИТЕЛЬНОГО ЛЕЧЕНИЯ ИДИОПАТИЧЕСКОГО СКОЛИОЗА РАННИХ СТАДИЙ У ДЕТЕЙ СТАРШЕГО ШКОЛЬНОГО ВОЗРАСТА

Аплевич В.М., Горша О.В.

*Детская городская поликлиника №1, г. Одесса
ГП «Украинский НИИ медицины транспорта», г. Одесса;*

Представлены результаты исследований по возможности применения кинезиотейпирования для коррекции начальных стадий идиопатического сколиоза у детей. Отмечали положительную динамику – отклонение позвоночника уменьшилось на 2-3 градуса по Коббу на фоне применения этапного тейпирования. На основании биохимических исследований выделена группа детей с нарушением минерального обмена, ферментативных показателей соединительной ткани у которых имеет место отрицательная либо слабopоложительная клиническая динамика, что доказывает актуальность дальнейших разработок данной проблемы.

Ключевые слова: сколиоз, восстановительное лечение, кинезиотейпирование.

Введение

Деформации позвоночного столба, возникающие у детей старшего школьного возраста остаются актуальной проблемой медицины. Этиологические факторы различны, но одно из первых мест, наряду с генетически детерминированными изменениями соединительной ткани, занимает недостаточный объем физической нагрузки или ее отсутствие. Данная патология, за счет значительной распространенности среди детского населения и быстрого прогрессирования с развитием тяжелых деформаций, выраженных нарушений со стороны других органов и систем, занимает 10-12 % в общей структуре детской инвалидности [1]. В лечении детей с идиопатическим сколиозом также остается много дискуссионных и нерешенных вопросов [1]. Разнообразие методов лечения и их не всегда высокая эффективность вызывает потребность в создании новых эффективных методов и комплексов восстановительного лечения данной патологии.

Альтернативным методом, который может быть использован для лечения нарушений осанки и начальных стадий

идиопатического сколиоза является кинезиотейпирование мышц спины [3, 4, 5]. Тейпирование – это терапевтический метод восстановительного лечения, основанный на активации проприорецепторов мышечных волокон, улучшении микроциркуляции крови и лимфы. В последние годы особенности данной методики позволили сделать выводы о возможности ее применения с целью коррекции деформаций позвоночника. Методика основана на фиксации мышечного волокна в определенных анатомических сегментах, стимуляции мышц, вследствие воздействия на проприорецепторы [6]. Однако, несмотря на очевидную перспективность использования данной методики с лечебной и профилактической целью, научные исследования её медицинской эффективности, а также механизмов действия единичны [2, 6].

Не менее тревожной проблемой, связанной, в том числе и с гипокинезией, является остеопения и остеопороз, все чаще регистрируемые в детском и подростковом возрасте. Причины возникновения данной проблемы мультифакториальны, и в то же время,

не имеют четкого этиологического фактора, что ограничивает возможности лечения. Остеопения интересна для изучения в контексте идиопатического сколиоза – как фактор риска возникновения и прогрессирования деформации осанки.

Таким образом, проведение научных исследований в контексте обозначенных проблем востребованы и подтверждают своевременность и актуальность дальнейших разработок.

Цель исследования: повысить эффективность реабилитации детей старшего школьного возраста с идиопатическим сколиозом на фоне остеопении путем применения кинезиотейпирования.

Материалы и методы

Материалом для настоящего исследования послужили данные, полученные при обследовании 32 детей старшего школьного возраста на базе КП «Городская детская поликлиника № 1» г.Одессы и отдела лабораторной диагностики и иммунологии КУ «Институт патологии позвоночника и суставов им.проф. М.І. Ситенко НАМН Украины.

Методы исследования: клинический, рентгенографический, биохимические показатели (кровь: гликопротеиды, хондроитинсульфат, мочевины, креатинин, кальций общий, кальций, щелоч-

ная фосфатаза, гаптоглобин, общий белок, тимоловая проба, С-реактивный белок, ревматоидный фактор).

Результаты исследования

За 2014г. на амбулаторный прием обратилось 426 детей в возрасте 14-16 лет с жалобами на нарушение осанки, боли в области различных отделов позвоночника. У 83 детей из общего количества установлен диагноз сколиоз I степени (степень сколиоза установлена рентгенологически согласно отклонению оси позвоночного столба в градусах по Коббу). Из них девочки составляли 69,8 % (58 человек), мальчики 30,2 % (25 человек). Тщательно были изучены данные анамнеза заболевания для выявления факторов риска возникновения данной патологии. У всех детей обращал на себя внимание факт гиподинамии, отсутствие занятий физической культурой по различным причинам. Диагностика отклонений со стороны позвоночного столба проводилась по углубленному протоколу обследования с использованием клинических данных, данных анамнеза и рентгенологических исследований.

Лечение и реабилитацию детей проводили, исходя из стандартного протокола. У 32 пациентов протокол лечения и реабилитации был дополнен использованием кинезиотейпов. С целью выделения клинических групп, угрожающих по остеопении и остеопорозу, у данной группы детей проводили биохимическое исследование крови – показателей минерального обмена, активности маркеров, ферментативных показателей мышечной и костной ткани.

Таблица 1

Показатели биохимического исследования крови у детей старшего школьного возраста с идиопатическим сколиозом I-II степени (Min – Max).

Изучаемые показатели	Группы		
	I (n = 14)	II (n = 18)	Нормативные показатели
Гликопротеиды, (ед.)	0,1-0,2	0,25-0,35	0,25-0,45
Общий белок, (г/л)	48,0-62,0	65,0-83,0	65,0-85,0
Кальций, (ммоль/л)	1,3-1,8	2,2-2,7	2,2-2,7
Тимоловая проба, (ед.)	0-4	0-4	0-4
Щелочная фосфатаза, (ед./л.)	250-310	100-290	100-290
Гаптоглобин, (г/л)	0,3-0,4	0,5-1,1	0,5-1,4
CRP реакция (мг/л ч)	0-6	0-6	0-6
Ревматоидный фактор (мед/мл)	0-12	0-12	0-12
Мочевина (ммоль/л)	1,7-8,3	1,8-8,2	1,7-8,3
Креатинин (мкмоль/л)	44-115	44-115	44-115
Хондроитинсульфаты (г/л)	0,1-0,24	0-0,100	0-0,100

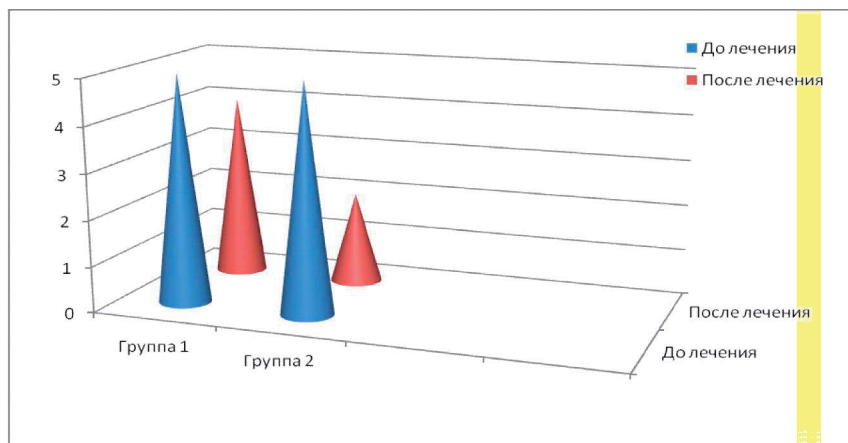


Рис.1. Данные рентгенологического исследования

После биохимического обследования мы сформировали две группы пациентов – с отклонениями в изучаемых показателях и без отклонения их от нормы. У 14(43,8 %) человек (группа №1), 8 из которых девочки, отмечали явления гипокальциемии, снижение уровня гликопротеидов, снижение уровня белковых фракций. У 18 человек (56,2 %) – (группа №2) биохимических изменений не выявляли. Полученные результаты представлены в таблице 1.

Анализ результатов проводился на основании контрольного рентгеновского снимка через 12 месяцев от начала лечения. В группе детей, у которых использовался стандартный протокол, рентгенологическая картина в 26,4 % случаев осталась прежней, у 30,3 % градус отклонения уменьшился на 1, у 27,1 % уменьшился на 2, а у 16,2 % пациентов деформация позвоночного столба в сторону увеличилась от 1-3 градусов по Коббу (рис. 1.).

Данные рентгенологического исследования отражены в диаграмме (рис.1)

В группе детей из 32 человек, что составило 38,5 % от общей группы у 18 (56,2 %) отмечалась положительная динамика – отклонение позвоночника уменьшилось на 2-3 градуса по Коббу на фоне применения этапного тейпирования (группа №2). У 14(43,8 %) человек (группа №1) динамика рентге-

нологических показателей слабopоложительная (0-1градус по Коббу).

Выводы

Исследование позволило установить биохимические нарушения у 43,8 % обследованных детей с идиопатическим сколиозом I-II степени.

Показано более высокую эффективность восстановительного лечения с дополнительным применением кинезиотейпирования при идиопатическом сколиозе ранних степеней.

У детей с нарушениями минерального обмена, ферментативных показателей соединительной ткани преобладает отрицательная либо слабopоложительная динамика, что доказывает актуальность дальнейших разработок данной проблемы.

Литература

1. Берсенев В.А. Сколиоз / В.А. Берсенев. – К.: СМП «АВЕРС», 2003. – 264с.
2. Пяйнаппел Г., Петер К. Руководство по медицинскому тейпированию/Г.. Пяйнаппел, К.Петер.- Нидерланды, 2012.-87с.
3. Роен, Й.В., Большой атлас по анатомии / Й.В. Роен. – М.: ВНЕШ-СИГМА, 1997. – 477 с.
4. Серов В.В. Соединительная ткань (функциональная морфология и общая патология) / В.В. Серов, А.Б. Шехтер. – М.: Медицина, 1981. – 312 с.
5. Физиология человека в 3-х томах. Т 1. Пер. с англ. / под ред. Р. Шминта и Г. Тевса. – М.: Мир, 1996. – 312 с.
6. Шубникова Е.А. Мышечные ткани: учебное пособие / Е.А. Шубникова, Н.А. Юрина. – М.: Медицина, 2001. – 240 с.

References

1. Bersenev V. A. Scoliosis / V. A. Bersenev. – Kiev: SMP «AVERS», 2003. – 264 p.
2. Piaynappel G., Peter G., Peter K. Manual on medical taping.- The Netherlands,

2012. -87 p.

3. Royen I. V. The great atlas on anatomy. – Moscow: Vnesh-Sigma, 1997. – 477 p.
4. Serov V.V. Connective tissue (functional morphology and general pathology) / V. V/ Serov, A. B. Shekhter. – Moscow: Medicine, 1981. – 312 p.
5. Human Physiology, 3 vol. Vol 1. Transl. From English / Ed. R. Shming and G. Tevs. – Moscow: Mir, 1996. – 312 p.
6. Shubnikova Ye. A. Muscular tissues: Manual / Ye. A. Shubnikova, N. A. Yurina. – Moscow: Medicine, 2001. – 240 p.

Резюме

ЕФЕКТИВНІСТЬ ЗАСТОСУВАННЯ
КІНЕЗІОТЕЙПУВАННЯ У ПРОГРАМІ
ВІДНОВНОГО ЛІКУВАННЯ
ІДІОПАТИЧНОГО СКОЛІОЗУ РАННІХ
СТАДІЙ У ДІТЕЙ СТАРШОГО
ШКІЛЬНОГО ВІКУ

Аплевич В.М., Горша О.В.

*Міська дитяча поліклініка №1, м.
Одеса.*

*ДП «Український НДІ медицини транс-
порту», м. Одеса*

Представлено результати досліджень щодо застосування кінезіотейпування для корекції початкових стадій ідіопатичного сколіозу у дітей. Спостерігали позитивну динаміку – відхилення хребта зменшилось на 2-3 градуси по Коббу на тлі застосування етапного тейпування. Згідно даних біохімічного дослідження встановлено групу дітей з порушенням показників мінерального обміну, ферментативних показників сполучної тканини, які мали негативну або

слабопозитивну клінічну динаміку, що підтверджує актуальність подальших розробок данної проблеми.

Ключові слова: *сколіоз, відновне лікування, кінезіотейпування.*

Summary

EFFICIENCY OF APPLICATION OF
KINESIO TAPING IN THE PROGRAM
OF RESTORATION TREATMENT OF
IDIOPATHIC SCOLIOSIS OF THE EARLY
STAGES FOR THE CHILDREN OF
SENIOR SCHOOL AGE

Aplevich V.M, Gorsha O.V.

The results of researches are presented by possibility of kinesio taping for the correction of the initial stages of idiopathic scoliosis for the children. Noted a positive dynamics: the rejection of spine diminished on a 2-3 degree by Kobbu against the background of the stage of kinesio taping. On the basis of biochemical researches is selected the group of the children with violation of mineral exchange, fermentative indexes of connecting tissue with negative or weakly positive dynamics, that proves the actuality of further developments of this problem.

Keywords: *scoliosis, restoration treatment, kinesio taping.*

*Впервые поступила в редакцию 17.04.2015 г.
Рекомендована к печати на заседании
редакционной коллегии после рецензирования*